

**Общероссийская общественная организация  
«Ассоциация колопроктологов России»**

**КЛИНИЧЕСКИЕ РЕКОМЕНДАЦИИ  
ПО ДИАГНОСТИКЕ И ЛЕЧЕНИЮ ВЗРОСЛЫХ ПАЦИЕНТОВ  
ДИВЕРТИКУЛЯРНОЙ БОЛЕЗНЬЮ ОБОДОЧНОЙ КИШКИ**

*Настоящие рекомендации разработаны экспертной комиссией  
Общероссийской Общественной Организации «Ассоциация колопроктологов России» в составе:*

1	Шельгин Юрий Анатольевич	Москва
2	Ачкасов Сергей Иванович	Москва
3	Благодарный Леонид Алексеевич	Москва
4	Васильев Сергей Васильевич	Санкт-Петербург
5	Веселов Виктор Владимирович	Москва
6	Григорьев Евгений Георгиевич	Иркутск
7	Есин Владимир Иванович	Астрахань
8	Жуков Борис Николаевич	Самара
9	Зитта Дмитрий Валерьевич	Пермь
10	Карпухин Олег Юрьевич	Казань
11	Кашников Владимир Николаевич	Москва
12	Костенко Николай Владимирович	Астрахань
13	Куляпин Андрей Вячеславович	Уфа
14	Куликовский Владимир Федорович	Белгород
15	Лахин Александр Владимирович	Липецк
16	Москалев Алексей Игоревич	Москва
17	Муравьев Александр Васильевич	Ставрополь
18	Плотников Валерий Васильевич	Курган
19	Половинкин Вадим Владимирович	Краснодар
20	Родоман Григорий Владимирович	Москва
21	Стойко Юрий Михайлович	Москва
22	Темников Александр Иванович	Саратов
23	Тимербулатов Виль Мамилович	Уфа
24	Тихонов Андрей Александрович	Москва
25	Тотиков Валерий Зелимханович	Владикавказ
26	Хомочкин Виталий Викторович	Волгоград
27	Хубезов Дмитрий Анатольевич	Рязань
28	Черкасов Михаил Федорович	Ростов-на-Дону
29	Яновой Валерий Владимирович	Благовещенск

**СПИСОК СОКРАЩЕНИЙ**

- ДИ – доверительный интервал  
КТ – компьютерная томография  
МРТ – магнитно-резонансная томография  
МКБ – международная классификация болезней  
РКИ – рандомизированное клиническое исследование  
СР – степень рекомендаций  
УД - уровень доказательности  
УЗИ – ультразвуковое исследование

## ОГЛАВЛЕНИЕ

<b>1. ВВЕДЕНИЕ</b> .....	5
1.1. Валидизация рекомендаций .....	6
1.2. Область применения рекомендаций .....	6
<b>2. ОПРЕДЕЛЕНИЕ ДИВЕРТИКУЛЯРНОЙ БОЛЕЗНИ</b> .....	6
2.1. Определение .....	6
2.2. Патогенез .....	7
<b>3. КЛАССИФИКАЦИЯ</b> .....	8
3.1. Код по МКБ-10 .....	8
3.2. Современные классификации дивертикулярной болезни .....	8
3.3. Формулировка диагноза .....	11
<b>4. КЛИНИЧЕСКАЯ КАРТИНА И ДИАГНОСТИКА</b> .....	11
4.1. Дивертикулёз .....	11
4.2. Клинически выраженный дивертикулёз .....	11
4.3. Острые воспалительные осложнения .....	11
4.4. Хронические воспалительные осложнения .....	13
4.5. Толстокишечные кровотечения .....	15
<b>5. ЛЕЧЕНИЕ</b> .....	15
5.1. Клинически выраженный дивертикулёз .....	15
5.2. Острые осложнения .....	16
5.3. Хронические осложнения .....	17
5.4. Толстокишечные кровотечения .....	18
<b>6. ПРОФИЛАКТИКА И СКРИНИНГ</b> .....	19
<b>7. СПИСОК ЛИТЕРАТУРЫ</b> .....	19

## 1. ВВЕДЕНИЕ

До начала XX века дивертикулы ободочной кишки и связанные с ним осложнения относились к области казуистики и лишь в 1916 году дивертикулярная болезнь впервые упоминается в англоязычном руководстве по заболеваниям желудочно-кишечного тракта. В 1930 году в странах Западной цивилизации частота встречаемости дивертикул по данным аутопсий колебалась в пределах 2-10%, а в 1969 году уже составляла 35-50%. В США, к концу 60-х годов XX века, ежегодно по поводу дивертикулярной болезни госпитализировались 130 тысяч человек [43].

В настоящее время это число утроилось и составляет 71-126 госпитализаций на 100 тысяч населения в год. Аналогичная картина наблюдается в Канаде, Великобритании, Германии и Финляндии. В 2006 году затраты на лечение дивертикулярной болезни в США превысили 2,6 миллиарда долларов [24]. Заболеваемость дивертикулёзом в СССР в 1970 году составляла 2-3 случая на 100 тысяч населения, в 1979 г. – уже 17 случаев на 100 тысяч. По данным ГНЦ колопроктологии в 2002 г., среди колопроктологических больных, по данным рентген-эндоскопических исследований, частота обнаружения дивертикул ободочной кишки составляла 14,2%, а в 2012 г. – 28,8%.

В странах Азии и Африки заболевание встречается редко. Среди потомков иммигрантов из этих стран частота дивертикулярной болезни не отличается от таковой у коренных групп населения.

Частота дивертикулёза увеличивается с возрастом. Так, до 40 лет это заболевание выявляется менее, чем у 5% населения, в возрасте 40-50 лет – 5-10%, в возрасте 50-60 лет – 14%, у лиц старше 60 лет – 30%, старше 80 лет – 60-65%. Среди мужчин и женщин распространённость заболевания приблизительно одинаковая. Вероятность перехода дивертикулёза в состояние дивертикулярной болезни составляет 5-20%. При этом у 75% больных развивается острый дивертикулит, а у 25% - все другие осложнения. Перфорация дивертикула является 4-й по частоте среди причин экстренного хирургического вмешательства после острого аппендицита, перфоративной гастро-дуоденальной язвы и кишечной непроходимости, а также 3-й по частоте среди причин формирования кишечных стом. При дивертикулярной болезни частота формирования внутрибрюшного абсцесса или развития перитонита составляет 3,5-4 случая на 100 тысяч человек в год [19,24,35].

Толстокишечные кровотечения как осложнения дивертикулярной болезни развиваются у 3-15% пациентов. Доля дивертикулярной болезни среди других причин толстокишечных кровотечений колеблется от 20 до 40% [58].

30-дневная смертность при дивертикулярной болезни составляет 4,7%, в течение 1 года от осложнений умирают 9,8% больных [35,44].

Рекомендации по диагностике и лечению пациентов с дивертикулярной болезнью служат руководством для практических врачей, осуществляющих ведение и лечение таких больных и подлежат регулярному пересмотру в соответствии с новыми данными научных исследований в этой области.

Рекомендации включают в себя следующие разделы: общую часть, классификацию, клиническую картину и диагностику, лечение, профилактику и скрининг. Данные рекомендации составлены на основании данных литературы из базы данных PubMed, MEDLINE, Cochrane Collaboration, the Standards Practice Task Force of the American Society of Colon and Rectal Surgeon, Oxford Center for Evidencebased Medicine — Levels of Evidence.

Рекомендации сопровождаются пояснениями об уровне доказательности отдельных положений согласно рекомендациям Оксфордского центра доказательной медицины (табл. 1) [64].

**Таблица 1.**

Уровни доказательности и степени рекомендаций на основании руководства Оксфордского центра доказательной медицины

Уровень	Исследования методов диагностики	Исследования методов лечения
1a	Систематический обзор гомогенных диагностических исследований 1 уровня	Систематический обзор гомогенных РКИ
1b	Валидизирующее когортное исследование с качественным «золотым» стандартом	Отдельное РКИ (с узким ДИ)
1c	Специфичность или чувствительность столь высоки, что положительный или отрицательный результат позволяет исключить/установить диагноз	Исследование «Все или ничего»
2a	Систематический обзор гомогенных	Систематический обзор (гомогенных)

	диагностических исследований >2 уровня	когортных исследований
2b	Разведочное когортное исследование с качественным «золотым» стандартом	Отдельное когортное исследование (включая РКИ низкого качества; т.е. с <80% пациентов, прошедших контрольное наблюдение)
2с	нет	Исследование «исходов»; экологические исследования
3а	Систематический обзор гомогенных исследований уровня 3b и выше	Систематический обзор гомогенных исследований «случай-контроль»
3b	Исследование с непоследовательным набором или без проведения исследования «золотого» стандарта у всех испытуемых	Отдельное исследование «случай-контроль»
4	Исследование случай-контроль или исследование с некачественным или зависимым «золотым» стандартом	Серия случаев (и когортные исследования или исследования «случай-контроль» низкого качества)
5	Мнение экспертов без тщательной критической оценки или основанное на физиологии, лабораторные исследования на животных или разработка «первых принципов»	Мнение экспертов без тщательной критической оценки, лабораторные исследования на животных или разработка «первых принципов»
<b>Степени рекомендаций</b> <b>А</b> Согласующиеся между собой исследования 1 уровня <b>В</b> Согласующиеся между собой исследования 2 или 3 уровня или экстраполяция на основе исследований 1 уровня <b>С</b> Исследования 4 уровня или экстраполяция на основе уровня 2 или 3 <b>Д</b> Доказательства 4 уровня или затруднительные для обобщения или некачественные исследования любого уровня		

### 1.1. Валидизация рекомендаций.

Настоящие рекомендации составлены общероссийской общественной организацией «Ассоциация колопроктологов России», в предварительной версии были рецензированы независимыми экспертами, которых попросили прокомментировать прежде всего то, насколько интерпретация доказательств, лежащих в основе рекомендаций доступна для понимания. Получены комментарии со стороны врачей амбулаторного звена. Полученные комментарии тщательно систематизировались и обсуждались на совещаниях экспертной группы.

Последние изменения в настоящих рекомендациях были представлены для дискуссии на заседании Профильной комиссии «Колопроктология» Экспертного Совета Минздрава России 12 сентября 2013 г. Проект рекомендаций был повторно рецензирован независимыми экспертами и врачами амбулаторного звена. Для окончательной редакции и контроля качества рекомендации были повторно проанализированы членами экспертной группы, которые пришли к заключению, что все замечания и комментарии приняты во внимание, риск систематических ошибок при разработке рекомендаций сведен к минимуму.

### 1.2. ОБЛАСТЬ ПРИМЕНЕНИЯ РЕКОМЕНДАЦИЙ

Данные рекомендации применимы при осуществлении медицинской деятельности в рамках «Порядка оказания медицинской помощи взрослому населению с заболеваниями толстой кишки, анального канала и промежности колопроктологического профиля».

## 2. ОПРЕДЕЛЕНИЕ ДИВЕРТИКУЛЯРНОЙ БОЛЕЗНИ

### 2.1. Определение

*Дивертикул* – это грыжевидное выпячивание стенки полого органа.

По строению дивертикулы разделяют на истинные, в которых прослеживаются все слои полого органа, и ложные, в стенке которых отсутствует мышечный и подслизистый слой. По происхождению дивертикулы разделяют на врождённые и приобретённые. Истинные дивертикулы по преимуществу врождённые, ложные – приобретённые. По морфофункциональным особенностям выделяют пульсионные дивертикулы, возникающие в результате действия внутрипросветного

давления на стенку полого органа, и тракционные дивертикулы – формирующиеся в результате фиксации органа и деформации его стенки.

*Дивертикулёз* – это наличие множественных дивертикулов полого органа.

*Дивертикулёз ободочной кишки* – это состояние, при котором в толстой кишке имеется хотя бы один дивертикул.

При дивертикулёзе ободочной кишки дивертикулы по происхождению приобретённые, по строению – ложные, по морфофункциональным особенностям – пульсионные. Преимущественная локализация дивертикулов – ободочная кишка, в прямой кишке дивертикулы образуются крайне редко.

Выделяют два типа дивертикулёза - «западный» и «восточный». При «западном» типе дивертикулёза, в первую очередь, поражаются левые отделы ободочной кишки. В 95% дивертикулы располагаются в сигмовидной или сигмовидной и нисходящей ободочной кишке. Наибольшее количество дивертикулов и высокая плотность их расположения имеет место в сигмовидной кишке. Эти показатели снижаются в проксимальном направлении, однако нередким бывает сегментарное поражение ободочной кишки дивертикулами, например, они определяются в сигмовидной и поперечной ободочной кишке, а в других отделах их нет. Преимущественная географическая распространённость «западного» типа дивертикулёза – США, Канада, Европа, Россия, Австралия.

«Восточный» тип дивертикулёза характерен для стран Дальнего Востока и Юго-Восточной Азии. При этом дивертикулы локализуются в слепой и восходящей кишке. Распространённость его в десятки и сотни раз ниже, чем его «западный» вариант и в данных клинических рекомендациях «восточный» тип не рассматривается.

*Дивертикулярная болезнь* – это заболевание, клинические, морфологические и функциональные проявления которого определяются патологическими изменениями как минимум одного из дивертикулов [3,6].

## **2.2. Патогенез.**

Стенка дивертикула представлена слизистой оболочкой, тонким соединительно-тканым слоем, образующимся из дегенерировавших мышечного и подслизистого слоев. В дивертикуле различают устье, шейку, тело и дно.

Дивертикул может быть окружён жировой тканью, если располагается в жировом подвеске или брыжейке ободочной кишки или же поверхностный слой дивертикула может быть представлен серозной оболочкой, если он располагается в интраперитонеальной части ободочной кишки. Если дно дивертикула не выходит за пределы стенки, то такой дивертикул называют *неполным* или *интрамуральным*.

Размеры дивертикулов колеблются в пределах от 1 мм до 150 мм, в среднем составляя 3-8 мм. Устья дивертикулов располагаются вблизи мышечных теней. В этих местах конечные ветви прямых сосудов проходят сквозь циркулярный мышечный слой в подслизистое сосудистое сплетение.

Кровоснабжение дивертикула осуществляется за счёт сосудов подслизистого слоя, плотно расположенных в области шейки дивертикула. От этих сосудов отходит конечная ветвь, которая достигает дна дивертикула.

Возникновение дивертикулов в стенке ободочной кишки, в первую очередь, обусловлено изменением эластических свойств соединительной ткани. При повышении внутрипросветного давления это приводит к пролапсу слизистой через «слабые» участки кишечной стенки – места прохождения сквозь нее сосудов.

Развитию «слабости» соединительной ткани способствует преобладание в рационе рафинированной пищи животного происхождения и недостаток нутриентов растительного происхождения, в том числе, грубой волокнистой клетчатки. Экспериментально было доказано, что при таком рационе существенно увеличивается число поперечных сшивок в коллагеновых волокнах, достоверно растёт доля III типа коллагена и возрастает концентрация эластина. Это снижает растяжимость и вязко-упругие свойства соединительной ткани, делает её более плотной и хрупкой. Помимо дивертикулёза, эти изменения характерны также для процессов старения. Совокупное действие обоих факторов приводит к значительному росту заболеваемости дивертикулёзом от 10% в возрасте 40 лет до 60% в возрасте 70 лет. В три раза реже дивертикулы выявляют у вегетарианцев и чаще – у лиц с ожирением, сниженной двигательной активностью, а также при врождённых дефектах структуры соединительной ткани (синдром Марфана, Энлоса-Данлоса, поликистоз почек) [19].

Дефицит растительной клетчатки, кроме того, приводит к уменьшению объема и повышению плотности каловых масс, что инициирует нарушения двигательной активности ободочной кишки: даже на незначительное раздражение кишка реагирует в виде хаотичных сокращений

перемешивающего типа. Как следствие, формируются короткие замкнутые сегменты с повышенным внутрипросветным давлением. Параллельно с этим, в стенке кишки снижается число клеток Кахаля (основных пейсмейкеров моторики) и уменьшается количество нейронов в интрамуральных ганглиях, что в свою очередь усиливает выраженность нарушений двигательной активности, образуя порочный круг [3, 43, 56].

В основе развития *дивертикулярной болезни*, в отличие от *дивертикулёза*, лежат воспалительные изменения в стенке дивертикулов. Задержка эвакуации содержимого из тела дивертикула через его узкую шейку приводит к образованию плотного комка, называемого фекалитом. При полной обструкции шейки дивертикула в его теле развиваются процессы воспаления, а в просвете накапливается экссудат. Если в результате размягчения фекалита воспалительным экссудатом не происходит его эвакуация через шейку в просвет кишки, то развивается реактивное воспаление окружающих дивертикул тканей, а затем – пропитывание окружающих тканей воспалительным экссудатом. В зависимости от реактивных свойств организма и вирулентности инфекционного агента, воспаление может варьировать от незначительного отёка окружающей кишку жировой клетчатки до перфорации дивертикула с развитием перитонита [3, 46, 53].

По стиханию процессов острого воспаления, полного восстановления структурной целостности стенки дивертикула не происходит. Дефекты стенки при этом заполняются грануляционной тканью, которая находится в постоянном контакте с агрессивным содержимым толстой кишки с высокой концентрацией микроорганизмов. Так как мышечный и подслизистый слои в дивертикуле отсутствуют, при разрушении базальной мембраны и собственной пластинки слизистой, содержимое кишки контактирует не со стенкой кишки, а околоткишечной клетчаткой, создавая условия для перехода процесса в хроническую форму и развития рецидивов дивертикулита.

При дивертикулярной болезни в стенке ободочной кишки развиваются специфические изменения мышечного слоя в виде его разволокнения и утолщения, но не за счёт гипертрофии, а вследствие деформации по типу синусоиды. Эти изменения максимально выражены в области воспалённого дивертикула и постепенно убывают по мере удаления от источника воспаления.

Механизм развития кровотечения из дивертикула состоит в том, что при эвакуации фекалита через шейку, в её узкой части, происходит повреждение рыхлой отёчной слизистой. Именно в этом месте шейку дивертикула обвивают конечные ветви *vasarecta*.

### 3. КЛАССИФИКАЦИЯ

#### 3.1. Код по МКБ-10.

Класс - Болезни органов пищеварения (XI).

Блок – Другие болезни кишечника K55-K63.

Коды – K57.2; K57.3. Название: Дивертикулярная болезнь толстой кишки с прободением и абсцессом, Дивертикулярная болезнь толстой кишки без прободения и абсцесса.

#### 3.2. Современные классификации дивертикулярной болезни.

Универсальной классификации дивертикулярной болезни ободочной кишки не существует.

Большинство современных специалистов придерживаются следующей принципиальной иерархии:

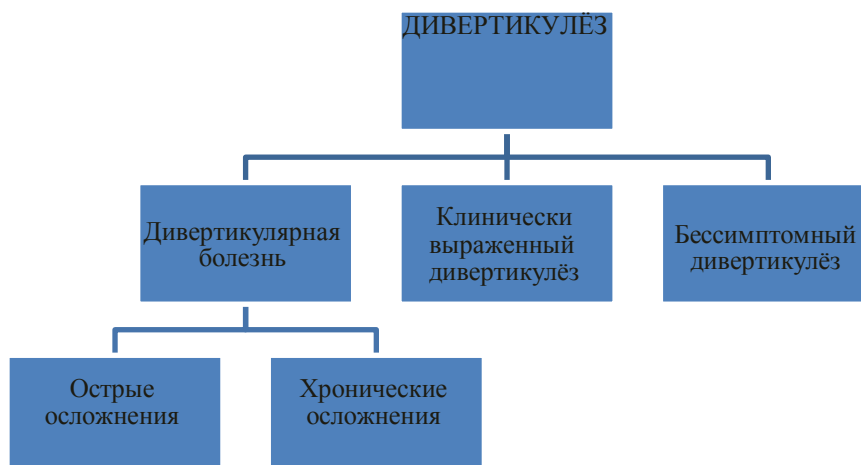




Таблица 2. Определение и классификационные признаки состояний, связанных с дивертикулами ободочной кишки.

ОПРЕДЕЛЕНИЕ	КЛАССИФИКАЦИОННЫЕ ПРИЗНАКИ
<b>А. Дивертикулёз ободочной кишки</b>	1. наличие дивертикулов; 2. отсутствие каких-либо симптомов, причиной которых могут быть дивертикулы.
<b>Б. Клинически выраженный дивертикулёз</b>	1. наличие дивертикулов; 2. наличие клинической симптоматики, происхождение которой может быть связано с наличием дивертикулов в кишке; 3. отсутствие признаков воспалительного процесса или кровотечения, источником которых является один из дивертикулов.
<b>В. Дивертикулярная болезнь</b>	1. наличие дивертикулов; 2. наличие воспалительного процесса или кровотечения, источником которых является один или несколько дивертикулов ободочной кишки.

Одной из наименее дифференцируемых форм заболевания является клинически выраженный дивертикулёз. К этой категории относят лиц с дивертикулами ободочной кишки, предъявляющими какие-либо жалобы (чаще функционального характера), источником которых нельзя не считать толстую кишку, но без каких-либо прямых или косвенных признаков существующего или ранее перенесённого воспаления.

Для определения распространённости воспалительного процесса при острых осложнениях широко применяется классификация Hinchey E.J. (1978) [31]:

I стадия	Периколический абсцесс или инфильтрат
II стадия	Тазовый, внутрибрюшной или ретроперитонеальный абсцесс
III стадия	Генерализованный гнойный перитонит
IV стадия	Генерализованный каловый перитонит

В Германии и центральной Европе распространена классификация Hansen O., Stock W. (1999)

[30]:

Стадия 0.	Дивертикулёз
Стадия 1.	Острый неосложнённый дивертикулит
Стадия 2.	Острый осложнённый дивертикулит
	а. Перидивертикулит / флегмонозный дивертикулит
	б. Дивертикулярный абсцесс (прикрытая перфорация дивертикула)
	с. Свободная перфорация дивертикула
Стадия 3.	Хронический дивертикулит.

Классификации Хинчи и Хансена-Штока имеют эмпирическое происхождение. Классификацию Хинчи, созданную для определения выраженности и распространённости острых осложнений, часто и ошибочно применяют для диагностики хронических осложнений. В классификации Хансена и Штока нет места большинству вариантов хронических осложнений.

Осложнения дивертикулярной болезни целесообразно разделять на острые и хронические (таблица 3).

Таблица 3. Классификация дивертикулярной болезни Г НЦК

ОСТРЫЕ ОСЛОЖНЕНИЯ	ХРОНИЧЕСКИЕ ОСЛОЖНЕНИЯ
I. Острый дивертикулит.	I. Хронический дивертикулит. - рецидивирующее течение - непрерывное течение - латентное течение
II. Острый паракишечный инфильтрат (периколическая флегмона).	II. Стеноз
III. Перфоративный дивертикулит.	III. Хронический паракишечный инфильтрат - рецидивирующее течение - непрерывное течение

- a. Абсцесс.
- b. Гнойный перитонит.
- c. Каловый перитонит.

IV. Толстокишечное кровотечение.	IV. Свищи ободочной кишки	
	a. Внутренние	
	b. Наружные	
	V. Рецидивирующее кровотечение	толстокишечное

К *острым осложнениям* относят воспалительные осложнения или кровотечения, впервые возникшие в жизни. При остром воспалении наблюдается каскад типовых реакций, направленных на ликвидацию повреждающего агента. Если же повреждающий агент продолжает действовать, то происходит наслаивание разных фаз воспаления друг на друга и заболевание становится хроническим.

К *хроническим формам* следует относить ситуации, если добиться ликвидации воспалительного процесса не удаётся в течение более, чем 6 недель или же в этот срок и позже развивается рецидив воспаления.

Под *дивертикулитом* следует понимать ситуацию, когда воспаление локализуется в самом дивертикуле и распространяется на прилежащую клетчатку и стенку кишки на расстояние менее, чем на 7 см без вовлечения в воспалительный процесс брюшной стенки или других органов брюшной полости.

*Острый паракишечный инфильтрат (периколическая флегмона)* – это острый воспалительный процесс, при котором воспалительный экссудат пропитывает соседние ткани и близлежащие органы, формируя пальпируемое опухолевидное образование размером  $\geq 7$  см без чётких границ.

Хронический паракишечный инфильтрат – это хронический воспалительный процесс, при котором образуется опухолевидное образование в брюшной полости и малом тазу размером  $\geq 7$  см или же распространяющийся на соседние органы.

*Перфоративный дивертикулит* – это разрушение стенок дивертикула воспалительным экссудатом с формированием гнойной полости (абсцесса) или развитием перитонита.

*Абсцесс* может быть периколическим, тазовым и отдалённым. *Периколический абсцесс* может локализоваться на месте разрушенного дивертикула, в брыжейке кишки или же прикрыт ею и стенкой живота. *Тазовый абсцесс* формируется, если его стенками помимо кишки и стенки таза является как минимум один из тазовых органов. К *отдалённым абсцессам* относят межпетельные гнойники вне полости малого таза, а также при локализации в других анатомических областях брюшной полости.

*Перитонит*, как и при других гнойно-воспалительных заболеваниях брюшной полости, дифференцируют по характеру экссудата (серозный, фибринозный, гнойный, каловый) и распространённости (местный, диффузный, разлитой).

Выделены три варианта клинического течения хронических осложнений.

*Непрерывное течение* – это а) сохранение признаков воспаления (по данным объективных и дополнительных методов обследования) без тенденции к их стиханию в течение не менее 6 недель с начала лечения острого осложнения; б) возврат клинической симптоматики в течение 6 недель после проведённого лечения. Непрерывное клиническое течение всегда наблюдается при свищах ободочной кишки и стенозе, возможно при хроническом дивертикулите и хроническом паракишечном инфильтрате ( $\leq 30\%$ ).

*Рецидивирующее течение* – это вариант клинического течения хронических осложнений, когда после полной ликвидации клинических проявлений осложнения развивается его повторное развитие. В интервалах между обострениями пациенты жалоб не предъявляют, а данные объективного и дополнительного обследования свидетельствуют об отсутствии классифицирующих признаков осложнений. Рецидивирующее течение наблюдается при хроническом дивертикулите, хроническом паракишечном инфильтрате, толстокишечных кровотечениях.

*Латентное течение* – наличие признаков хронических осложнений без клинической манифестации. К латентному варианту относят ситуацию, когда при эндоскопическом обследовании выявляют дивертикул с гнойным отделяемым без каких-либо клинических проявлений и без признаков перехода воспаления на окружающую клетчатку. Кроме того, латентное течение констатируют в ситуации, когда имеет место разрушение дивертикула с формированием паракишечной полости

(«неполный внутренний свищ») без соответствующей клинической симптоматики в виде эпизодов болей, лихорадки или же наличия опухолевидного образования в брюшной полости или таза.

Латентное течение характерно также для *стеноза* ободочной кишки, ведущим клиническим признаком которого является нарушение проходимости по кишке. Образование рубцово-воспалительной стриктуры в такой ситуации протекает в течение длительного периода времени ( $\geq 2$  лет) и не сопровождается яркими клиническими проявлениями, а незначительная коррекция диеты приводит к разрешению симптомов осложнения. При этом хронический воспалительный процесс локализуется преимущественно интрамурально, а не в окружающих тканях, как при хроническом паракишечном инфильтрате.

*Свищи ободочной кишки* разделяют на внутренние и наружные. К внутренним относят коло-везикальные, коло-вагинальные, коло-цервикальные, илео-колические. Другие варианты внутренних свищей, например образование свища с тощей кишкой, маточной трубой, уретрой, мочеточником крайне редки, но описаны в специальной литературе. К редким также относятся случаи, когда гнойная полость имеет патологическое сообщение с внешней средой, как через переднюю брюшную стенку, так и органы брюшной полости и/или таза.

### **3.3. Формулировка диагноза.**

При формулировании диагноза необходимо указать клинический вариант состояния пациента, связанного с диагностированными дивертикулами ободочной кишки, согласно приведённым в таблице 2 классификационным признакам, например:

1. «Дивертикулёз ободочной кишки»;
2. «Клинически выраженный дивертикулёз»;
3. «Дивертикулярная болезнь».

При дивертикулярной болезни должно быть указание характера осложнения (см. таблицу 3), например:

- 3.1 «Дивертикулярная болезнь. Острый паракишечный инфильтрат»;
- 3.2 «Дивертикулярная болезнь. Перфоративный дивертикулит, разлитой гнойный перитонит»;
- 3.3 «Дивертикулярная болезнь. Сигмо-везикальный свищ»;
- 3.4 «Дивертикулярная болезнь. Хронический дивертикулит, непрерывное течение».

## **4. КЛИНИЧЕСКАЯ КАРТИНА И ДИАГНОСТИКА**

### **4.1. Дивертикулёз.**

Дивертикулёзу как таковому свойственно бессимптомное течение. Цель обследования пациента с дивертикулёзом – исключение осложнений при их латентном клиническом течении. Для этого необходимы трансабдоминальное УЗИ, ирригоскопия и колоноскопия. В ходе выполнения диагностической программы оценивают локализацию дивертикулов, их размеры, число, а также толщину и эластичность кишечной стенки.

### **4.2. Клинически выраженный дивертикулёз.**

Клиническая картина данного варианта заболевания схожа с таковой при синдроме раздражённого кишечника. Более того, в настоящее время остаётся неизвестным, является ли клинически выраженный дивертикулёз самостоятельной формой заболевания или же так протекает синдром раздражённого кишечника на фоне дивертикулёза. Пациенты при этом предъявляют жалобы на периодические боли в животе, чаще в левых и нижних отделах. Выраженность болей значительно варьирует от незначительной до интенсивной. Больные также могут отмечать периодические запоры и поносы, вздутия живота. Диагноз устанавливают при наличии дивертикулов, отсутствии прямых или косвенных признаков воспаления, эпизодов осложнений в анамнезе. Диагностическая программа включает трансабдоминальное УЗИ, у женщин дополнительно – трансвагинальное УЗИ, ирригоскопию и колоноскопию.

### **4.3. Острые воспалительные осложнения.**

Клиническая картина острых осложнений находится в прямой зависимости от выраженности и распространённости воспалительного процесса.

Так, *острый дивертикулит*, в первую очередь проявляет себя болями, которые, локализуются в левой подвздошной области. Наряду с этим, в зависимости от анатомического расположения в брюшной полости воспалённого сегмента, пациенты могут предъявлять жалобы на боли в левой боковой, правой подвздошной и гипогастриальной областях. Боли могут быть приступообразными или постоянными, умеренными, не требующими назначения анальгетиков, или выраженными. Боли в большинстве наблюдений сопровождаются лихорадкой и лейкоцитозом. Другие симптомы, такие как вздутие, задержка стула, частый жидкий стул, тошнота, нарушение мочеиспускания и рвота

встречаются реже. При пальпации живота и/или бимануальном (влагалищном или ректальном) исследовании определяется болезненный, относительно подвижный сегмент сигмовидной кишки тестоватой или плотной консистенции. Общее состояние больных при остром дивертикулите удовлетворительное [2,3,6].

При *остром паракишечном инфильтрате (периколической флегмоне)* клиническая симптоматика более выражена, что обусловлено большей интенсивностью и распространённостью воспалительного процесса. Закономерности локализации болей такие же, как и при остром дивертикуле, однако интенсивность их значительнее и практически всегда возникает необходимость в назначении анальгетиков. Отличительным признаком данного варианта острого осложнения является наличие опухолевидного образования в брюшной полости или полости таза, не имеющего чётких границ. Возможно умеренное напряжение мышц передней брюшной стенки и слабо выраженные симптомы раздражения брюшины. Пальпация живота в области инфильтрата достаточно болезненная, а подвижность его ограничена за счёт фиксации к передней брюшной стенке, стенкам таза или другим органам. Постоянным признаком периколической флегмоны является лихорадка: у 2/3 пациентов температура поднимается выше 38<sup>0</sup>С. В зависимости от выраженности интоксикации, отмечается тахикардия, сухость во рту, тошнота и рвота. Более 2/3 пациентов отмечают также вздутие живота и нарушения стула. Выраженные нарушения кишечной проходимости при периколической флегмоне встречаются редко. Механизм развития этого симптома связан со сдавлением кишки воспалительным инфильтратом извне, внутрстеночный компонент воспаления здесь малозначимый. Функция кишечника достаточно быстро восстанавливается после начала антибактериальной терапии на фоне ограничений в диете и назначения масляных слабительных. Общее состояние больных при периколической флегмоне удовлетворительное или, реже, среднетяжёлое.

Клиническая картина при *перфоративном дивертикулите* (абсцесс брюшной полости, гнойный или каловый перитонит) не имеет специфических особенностей, указывающих на дивертикулярную болезнь.

При *остром периколическом абсцессе* гнойная полость локализуется либо в брыжейке сигмовидной кишки, либо в тазу, либо прилежит к передней брюшной стенке. Больные в такой ситуации предъявляют жалобы на достаточно чётко локализованные боли в левых и нижних отделах живота постоянного характера, признаки интоксикации выражены умеренно. Усиление болей и распространение их на прилежащие анатомические области, нарастание признаков интоксикации, лихорадка выше 37,5<sup>0</sup>С, сухость во рту, тошнота, рвота, тахикардия более 100 уд/мин и наличие симптомов раздражения брюшины характерны для вскрытия гнойника в брюшную полость с развитием перитонита.

Перфорация дивертикула в свободную брюшную полость с развитием калового перитонита имеет внезапное начало в виде острых интенсивных болей, быстро принимающих разлитой характер и сопровождающихся клинической картиной интоксикации с присоединением симптомов раздражения брюшины и лихорадки [2, 3, 6, 53].

Лабораторные исследования включают общий и биохимический анализ крови, общий анализ мочи для верификации и определения выраженности воспалительных реакций. При перфоративном дивертикулите по сравнению с острым дивертикулитом и острым паракишечным инфильтратом, снижен уровень натрия в крови (<136 ммоль/л), уровень С-реактивного белка повышен (> 50 мг/л) [61].

Диагностические задачи при острых воспалительных осложнениях дивертикулярной болезни включают:

- а) верификацию дивертикула ободочной кишки как источника осложнений (отёк и уплотнение прилежащей к воспалённому дивертикулу клетчатки, разрушение стенок дивертикула с формированием паракишечной полости, выход воздуха или контрастного вещества через устье одного из дивертикулов);
- б) определение клинического варианта острых осложнений (острый дивертикулит, периколическая флегмона, абсцесс, гнойный перитонит, каловый перитонит);
- в) оценку распространённости воспалительного процесса (вовлечение брюшной стенки, забрюшинного пространства при периколической флегмоне, локализацию и размеры гнойной полости при абсцессе, при перитоните – распространённости поражения брюшины и определение характера экссудата);
- г) оценку выраженности интоксикации.

Помимо клинического обследования, первостепенное значение имеют ультразвуковое исследование брюшной полости и компьютерная томография (УД – 2а-3а; СР – В) [40]. Трансабдоминальное ультразвуковое исследование у женщин целесообразно дополнять трансвагинальным исследованием. Информативность компьютерной томографии повышается при использовании внутривенного контрастирования. Диагностическая ценность УЗИ, КТ и МРТ одинакова. При этом УЗИ имеет преимущество как метод, исключая дополнительную лучевую нагрузку, поэтому рекомендуется для контроля эффективности лечения. Внутривисцеральное контрастирование при КТ следует проводить осторожно, так как высока вероятность перфорации воспалённого дивертикула. Кроме того, при наличии прикрытой перфорации проведение такого исследования может спровоцировать трансформацию её в перфорацию свободную брюшную полость. Из этих же соображений ограничено и применение колоноскопии, которую целесообразно выполнять после стихания явлений острого воспаления. Ирригоскопия с использованием сульфата бария при острых осложнениях должна быть ограничена. Предпочтение при данном методе исследования следует отдавать водорастворимым контрастными веществами. Информативная ценность ирригоскопии при острых осложнениях достоверно ниже УЗИ и КТ.

Эндоскопические исследования необходимы только для решения задач дифференциальной диагностики, в первую очередь в отношении рака и воспалительных заболеваний кишечника. При невозможности исключить опухолевый процесс, проведение колоноскопии в острой фазе воспаления показано, если по данным КТ нет выхода воздуха за пределы кишечной стенки (УД – 1b; СР – В) [39].

*Дифференциальная диагностика* при острых воспалительных осложнениях требует исключения таких заболеваний как аппендицит, опухолевые заболевания органов брюшной полости и полости таза, острый колит вирусного или бактериального происхождения, острые воспалительные заболевания мочеполовой сферы, болезнь Крона, язвенный колит, острые заболевания жировых подвесков ободочной кишки (заворот, воспаление, некроз).

#### **4.4. Хронические воспалительные осложнения.**

При хроническом дивертикулите клинические проявления варьируют в зависимости от характера и выраженности воспалительного процесса. Основным проявлением заболевания являются боли незначительной или умеренной интенсивности в левых и нижних отделах живота.

При *латентном течении хронического дивертикулита* клинических проявлений заболевания нет, а диагноз устанавливают по данным дополнительных методов обследования.

При *непрерывном течении хронического дивертикулита* в течение суток боли то периодически усиливаются, то ослабевают. Возможна иррадиация болей в поясничную область, в правую подвздошную область и в эпигастральную область. Прием спазмолитических препаратов и анальгетиков позволяет купировать болевой синдром в течение 15-40 минут. Потребность ежедневного приема спазмолитиков и анальгетиков препаратов отмечают небольшое число пациентов.

Пациенты с *рецидивирующим течением хронического дивертикулита* вне периодов обострения не предъявляют каких-либо жалоб или же они минимально выражены. При обострении развивается клиническая картина как при острых воспалительных осложнениях. Частота обострений колеблется от 1 раза в 3 недели до 1 раза в 1,5 года.

При клиническом исследовании у большинства больных при пальпации в левой подвздошной области определяется плотная болезненная сигмовидная кишка. У части женщин она определяется при влагалищном исследовании.

С тен оз ободочной кишки при дивертикулярной болезни имеет скудную клиническую симптоматику при наличии основного классифицирующего признака – нарушения кишечной проходимости в виде эпизодов вздутия живота, ощущения тяжести в левой подвздошной области и гипогастрии, задержки стула до 3 суток, метеоризм. Симптомы, как правило, разрешаются после ограничения в питании и приема слабительных. У большей части больных в анамнезе можно было проследить эпизоды обострения воспалительного процесса без яркой симптоматики. В течение длительного периода времени, до появления клинических признаков нарушения кишечной проходимости, больные отмечают незначительные локализованные боли в левых отделах живота. Длительность этого периода составляет от 2 до 10 лет (в среднем 5,5 лет). Длительность существования симптомов нарушения кишечной проходимости колеблется от 4 месяцев до 3 лет [3,4,6].

При пальпации у больных в левой подвздошной или левой боковой области живота определяется плотный умеренно болезненный сегмент сигмовидной кишки, фиксированный к стенке таза или

брюшной стенке. Выше обнаруженного плотного тяжа выявляется умеренное расширение кишки, над которым при перкуссии может отмечаться тимпанический звук. На фоне консервативных мероприятий нарушение кишечной проходимости удаётся ликвидировать в течение 12-24 часов, однако, стойкого длительного эффекта достичь не удаётся. Расширение же диеты приводит к повторному развитию вздутия живота и задержке стула.

При хрон и ческ ом п ара ки шечн ом и н ф и льтра те клиническая картина, характерная для хронического дивертикулита, дополняется наличием опухолевидного образования в брюшной полости, как правило, фиксированного к брюшной стенке или другим органам. Как правило, это образование определяется пальпаторно через переднюю брюшную стенку и/или при бимануальном (влагалищном, ректальном) исследовании.

Клиническая картина при сви ща х обод очн ой к и шки полиморфная и зависит от локализации наружного отверстия, выраженности парафистулярной инфильтрации, направления хода свища, наличия дополнительных гнойных затёков и полостей.

При *наружных свищах* наружное отверстие, как правило, располагается на передней брюшной стенке в послеоперационных рубцах, но может располагаться в ягодичной и поясничной областях, промежности, бедре. В большинстве наблюдений свищ образуется после экстреннохирургического вмешательства, при котором резекция воспалённого сегмента сигмовидной кишки выполнена не была, а вмешательство было завершено дренированием брюшной полости. Значительно реже наружные свищи образуются после пункции и/или пункции и дренирования абсцесса под контролем УЗИ. Редко свищ формируется после вскрытия абсцесса передней брюшной стенки и поясничной области и крайне редко – промежности и бедра.

При *внутренних свищах* клиническая картина не соответствует тяжести развившегося осложнения, имеет стёртый характер. При сигмо-везикальных свищах – это выделение газов при мочеиспускании, мутный цвет мочи и примесь в ней кала, незначительные боли в нижних отделах живота без четкой локализации, недомогание, утомляемость и редкие подъёмы температуры. До развития клинической манифестации кишечно-пузырного свища, у этих больных периодически возникают боли в нижних отделах живота, сопровождающиеся лихорадкой. Большинство пациентов отмечают один эпизод резкого усиления болей с подъемом температуры, после чего у них начинают выделяться газы при мочеиспускании, и/или появляется мутный цвет мочи. В последующем, боли значительно ослабевают или же полностью исчезают, а температура нормализуется. Менее чем у трети пациентов осложнение проявляется лишь стойкой бактериурией, пневматурией и невыраженной фекалурией, а первыми жалобами являются выделение газов при мочеиспускании и жалобы на мутный характер мочи.

Кишечно-генитальные свищи манифестируют болями незначительной и умеренной интенсивности, гнойно-каловыми выделениями из влагалища. В подавляющем большинстве наблюдений при сигмо-вагинальных и сигмо-цервикальных свищах в анамнезе имеет место либо экстирпация матки с придатками, либо надвлагалищная ампутация матки. У 2/3 пациенток отмечаются периодические боли, которые становятся интенсивными, появляется лихорадка, а затем – обильные гнойно-каловые выделения из влагалища, после чего явления интоксикации исчезают [3,4,6].

При кишечно-мочепузырных и кишечно-генитальных свищах при сомнениях в наличии патологического соустья проводят пробу Швайбольда (**УД – 3а-3б; СР – В**). Проба предполагает приём пациентом семян мака, используемых в кулинарии, в течение 2 суток по 1 чайной ложке семян, запивая их 1 стаканом воды. Общее количество семян мака должно составлять 250 г, в сутки необходимо принимать не менее 1,5 л жидкости. При подозрении на кишечно-мочепузырный свищ наличие семян мака исследуют во всех порциях мочи в проходящем свете, при кишечно-генитальных свищах у женщин – на влагалищных тампонах. Пробу проводят в течение 2 суток [41,51].

При тонкокишечно-толстокишечных свищах клинические проявления неспецифичны. Они включают в себя умеренные периодические боли, недомогание с субфебрильной лихорадкой, иногда – неустойчивый, либо учащённый жидкий стул.

При свищах в области внутреннего отверстия в стенке кишки имеет место рубцово-воспалительный процесс, более, чем в половине наблюдений приводящий к образованию стриктуры. При этом, нарушения кишечной проходимости развиваются крайне редко, вследствие особенностей строения свища.

Диагностические задачи при хронических воспалительных осложнениях дивертикулярной болезни включают:

- а. верификацию дивертикула ободочной кишки как источника осложнений;

- б. определение клинического варианта хронического воспалительного осложнения (хронический дивертикулит, хронический паракишечный инфильтрат, свищ, стеноз);
- в. оценку распространённости воспалительного процесса (утолщение кишечной стенки за счёт деформации  $\geq 3$  мм, вовлечение в воспалительный процесс периколической клетчатки, брюшной стенки, забрюшинного пространства, других органов брюшной полости и таза, при свищах – их топографо-анатомическая характеристика).

Диагностическая программа включает основные, дополнительные (уточняющие) и интраоперационные методы диагностики.

*Основные методы:*

1. клиническое обследование и изучение анамнеза;
2. лабораторные исследования крови и мочи;
3. рентгенологические методы (КТ с внутривенным и внутрипросветным контрастированием, ирригоскопия, при свищах – фистулография, цистография, вагинография, рентгенография тонкой кишки);
4. колоноскопия;
5. ультразвуковое исследование (трансабдоминальное, трансвагинальное, трансректальное)

*Уточняющие методы исследования:*

1. ультразвуковая колоноскопия;
2. исследование двигательной активности толстой кишки и внутрипросветного давления.

*Интраоперационные методы:*

1. УЗИ толстой кишки с целью определения границ резекции.

*Дифференциальная диагностика* при хронических воспалительных осложнениях требует исключения таких заболеваний как рак толстой кишки, иные опухолевые заболевания органов брюшной полости и полости таза, синдром раздражённого кишечника, болезнь Крона, язвенный колит, ишемический колит.

#### **4.5. Толстокишечные кровотечения.**

Кровотечение, как осложнение дивертикулярной болезни, проявляется выделениями крови, которая может быть алого цвета, тёмного цвета, может быть со сгустками. Кровотечение возникает на фоне общего благополучия и не сопровождается никакими иными симптомами дивертикулярной болезни. Приблизительно в 1/3 наблюдений объём кровопотери превышает 500 мл.

Первичное *диагностическое* мероприятие при этом – колоноскопия, при которой в устье одного из дивертикулов можно обнаружить либо кровоточащий сосуд, либо фиксированный к стенке сгусток. Диагностическая эффективность колоноскопии составляет 69-80% при остром кровотечении. Возможность обнаружения кровоточащего дивертикула при этом составляет 10-20%, причём в случае выявления описанного симптома высока вероятность неэффективности консервативных мероприятий или рецидива кровотечения. К другим методам диагностики относятся КТ-ангиография, сцинтиграфия с эритроцитами, мечеными изотопом технеция  $99m$  ( $^{99m}\text{Tc}$ ). Эффективность этих методов достигает 90%, а необходимость их применения возникает при малой информативности колоноскопии. Наряду с этим диагностическая программа должна включать обследование верхних отделов ЖКТ [29,58].

*Дифференциальная диагностика* требует исключения в качестве причины кровотечения опухоли или полипа толстой кишки, язвенного колита, болезни Крона, ишемического колита, инфекционного колита, ангиодисплазии, ятрогенных причин (предшествующая биопсия или полипэктомия), геморроя.

## **5. ЛЕЧЕНИЕ**

### **5.1. Клинически выраженный дивертикулёз.**

Лечение данной формы заболевания не отличается от лечения синдрома раздражённого кишечника, проводится в течение длительного времени с обязательным учётом индивидуальных особенностей и включает коррекцию диеты и назначение селективных спазмолитиков. Как правило, рекомендуется высокошлаковая диета с дополнительным введением в рацион нерастворимых растительных волокон (пшеничные отруби в дозе 20-32 г в сутки, мукофальк, микрокристаллическая целлюлоза-200) (А,В). Возможно применение способа лечения, при котором в дополнении к высокошлаковой диете назначают рифаксимин (УД – **1b**; СР – **A**) [13]. Препарат назначают по 400 мг 2 раза в день в течение 1 недели 1 раз в месяц в течение года, эффективность лечения увеличивается в 2 раза.

Эффективная ликвидация клинической симптоматики также достигается путём назначения месалазина в дозе 400 мг 2 раза в сутки в течение 10 дней. Курс лечения повторяют ежемесячно в течение 1 года (**УД – 2b, СР – В**) [27].

В зависимости от индивидуальных особенностей при комплексном лечении клинически выраженного дивертикулеза назначают слабительные при запорах и пробиотики.

При отсутствии эффекта от проводимого лечения необходимо повторить диагностические исследования, направленные на исключение маловыраженного воспалительного процесса.

### **5.2. Острые осложнения.**

При *остром дивертикулите и остром паракишечном инфильтрате (периколической флегмоне)* показано консервативное лечение [2,16,52].

Отсутствие эффекта от проводимого лечения, прогрессирование выраженности явлений воспаления или ранний рецидив указывают на недиагностированное разрушение дивертикула и наличие более тяжёлых осложнений.

Цели консервативного лечения состоят в предотвращении дальнейшего распространения острого воспаления и создание оптимальных условий для эвакуации воспалительного экссудата из дивертикула в просвет кишки.

Исходя из этих целей, консервативное лечение включает: бесшлаковую диету (молочные продукты, отварное мясо, рыба, яйцо, омлет), приём вазелинового масла по 1-4 столовой ложки в сутки, назначение селективных спазмолитиков и антибиотиков широкого спектра действия.

При лечении острого дивертикулита предпочтительно назначение пероральных антибиотиков (**УД - 1a; СР – А**) [49].

Существует также обоснованная точка зрения, что при невыраженной клинической симптоматике, а также достаточной уверенности в отсутствии более тяжёлых осложнений, антибактериальные препараты можно не назначать (**УД – 1b; СР – А**) [17,32].

Лечение острого дивертикулита, в зависимости от выраженности клинических проявлений, а также с учётом индивидуальных особенностей, возможно как в амбулаторных условиях, так и в условиях стационара. Длительность пребывания в стационаре определяется лечебными и диагностическими задачами в каждом отдельном клиническом случае. При наличии уверенности в том, что воспалительный процесс локализован и имеется выраженный эффект от проводимого лечения возможно проведение лечения или его продолжение в амбулаторных условиях. Риск развития рецидивного эпизода воспаления у лиц, перенёвших атаку острого дивертикулита или переход в хроническую форму, не превышает 30% [2-4,6].

При периколической флегмоне имеет место более выраженный и распространённый воспалительный процесс, что требует парентерального назначения антибиотиков, а также проведение детоксикационных мероприятий. Лечение должно проводиться в условиях стационара. Риск развития рецидивного эпизода воспаления у лиц, перенесших атаку острого паракишечного инфильтрата (периколической флегмоны) или же переход заболевания в хроническую форму составляет более 50% [2,4,37].

При остром абсцессе возможны несколько вариантов лечения. При размере периколического абсцесса до 3 см предпочтение следует отдавать консервативному лечению. При размере абсцесса  $\geq 3$  см или отсутствии эффекта от проводимого консервативного лечения показана пункция и дренирование абсцесса под контролем УЗИ или КТ и дальнейшее проведение консервативного лечения вплоть до максимально возможной ликвидации воспалительного процесса (**УД – 3a; СР – С**). Такая тактика позволяет избежать хирургического вмешательства у 30-40% пациентов. При отсутствии выраженного лечебного эффекта от малоинвазивного лечения показано хирургическое вмешательство. При остром абсцессе имеет место разрушение стенок одного из дивертикулов, поэтому переход воспаления в хроническую форму, а также вероятность формирования свищей толстой кишки весьма высока (**УД – 2b; СР – С**). У большинства пациентов в последующем возникает необходимость в плановом хирургическом лечении [4,11,22,54].

При других формах перфоративного дивертикулита показано экстренное хирургическое лечение (**УД – 3a; СР – В**). Целью хирургического вмешательства является удаление сегмента толстой кишки с разрушенным дивертикулом из брюшной полости, так как борьба с абдоминальным сепсисом наиболее эффективна в условиях ликвидации источника инфекции. При этом наиболее эффективной является резекция сегмента с перфорацией (**УД – 1a; СР – В**). **Ушивание дивертикула при его перфорации противопоказано вследствие крайне высокой летальности (УД – 2b; СР – В)** [2,23,27,38, 55].



Если имеет место перфорация сегмента ободочной кишки с длинной брыжейкой, то возможно выполнение операции экстериоризации – выведение перфорированного сегмента на переднюю брюшную стенку в виде двухствольной колостомы. Однако, стремление к выполнению такого варианта вмешательства часто связано с высоким риском развития тяжёлых перистомальных осложнений, поэтому необходимо отдавать предпочтение резекции перфорированного сегмента.

**При хирургическом лечении перфоративного дивертикулита не следует пытаться решить при экстренной операции задачи, стоящие перед плановыми вмешательствами. Не следует пытаться иссекать и удалять все воспалённые участки, дополнительно мобилизовать левый изгиб и входить в пресакральное пространство, тем самым открывая новые пути для гнойно-воспалительного процесса. Кроме того, нет необходимости удалять дистальную часть сигмовидной кишки при экстренной операции, если в этом сегменте нет участка с перфорацией. Крайне важно хирургу до ушивания передней брюшной стенки вскрыть удалённый препарат, чтобы убедиться в отсутствии опухоли. При невозможности исключения злокачественного процесса необходимо выполнение резекции кишки по онкологическим принципам.**

Операцией выбора при перфоративном дивертикулите является операция Гартмана или Микулича [2,3,12,46,53].

В тщательно отобранных клинических случаях, при локализованном абсцессе, начальных стадиях перитонита у больных без выраженных сопутствующих заболеваний возможно выполнение резекции толстой кишки с формированием толстокишечного анастомоза (УД – 2b; СР - В) [12,20,28,47,48,50,63]. Операцию при этом целесообразно дополнять превентивной двухствольной илео- или колостомой.

Лечение перитонита при дивертикулярной болезни ободочной кишки должно проводиться согласно общим принципам лечения абдоминального сепсиса без какой-либо специфики.

### **5.3. Хронические осложнения.**

В лечении хронических воспалительных осложнений консервативный подход играет ведущую роль. При рецидивирующем течении хронического дивертикулита или хронического паракишечного инфильтрата, в стадию обострения воспалительного процесса лечение проводят также, как и при острых осложнениях [4,16].

При непрерывном варианте клинического течения хронического дивертикулита или хронического паракишечного инфильтрата лечение должно проводиться до достижения клинического эффекта не менее 1 месяца. При этом возможна смена антибактериальных препаратов и спазмолитиков, включение в схему лечения не всасывающихся в просвете кишки антибиотиков [13]. После ликвидации воспалительных явлений необходим постепенный переход на высокошлаковую диету, периодический приём спазмолитиков [9].

Неэффективность консервативных мероприятий констатируют в случае сохранения клинической картины заболевания после как минимум двух проведённых курсов комплексной консервативной терапии, сохранении или же прогрессировании признаков воспалительного процесса по данным дополнительных методов исследования, развитии раннего или частого рецидивирования (2 и более раз в год) [4].

Показания к плановому хирургическому лечению при дивертикулярной болезни относительные, их устанавливают индивидуально на основании выраженности перенесённых воспалительных осложнений, оценки эффективности проводимых консервативных мероприятий и прогноза дальнейшего течения заболевания [4,11,26,46,50].

Факт наличия воспалительного процесса должен быть подтверждён хотя бы одним из соответствующих этой цели методов исследования (УЗИ, КТ или МРТ).

Основным предиктором неэффективности консервативного лечения является наличие признаков разрушения одного из дивертикулов, что должно быть подтверждено хотя бы одним из методов исследований: УЗИ, КТ, МРТ, ультразвуковая колоноскопия (УД – 2b-3a; СР – С) [4,22,26,37]. При наличии признаков разрушения одного из дивертикулов во время или после первой атаки острого воспаления, вне зависимости от результатов проведённого лечения, показано плановое хирургическое лечение [2,4].

Кроме того, показанием к плановой операции служит невозможность исключения опухолевого процесса в толстой кишке.

Остальные факторы должны рассматриваться в качестве дополнительных: возраст до 50 лет, число рецидивных атак, длительный системный приём нестероидных противовоспалительных препаратов,

иммунносупрессивная терапия, коллагеновые и сосудистые заболевания, выраженность сопутствующих заболеваний [37].

Наличие свища ободочной кишки как осложнения дивертикулярной болезни является показанием к плановому хирургическому лечению. Свищи ободочной кишки при дивертикулярной болезни не имеют тенденции к спонтанному закрытию, так как внутреннее отверстие свища представляет собой устье дивертикула с сохранной слизистой. Консервативные мероприятия при свищах следует рассматривать как подготовку к хирургическому вмешательству. Они позволяют достичь лишь кратковременного снижения интенсивности и распространённости парафистулярного воспаления и проводятся с целью создания оптимальных условий для выполнения хирургического вмешательства, а не в качестве самостоятельного метода лечения [4,6,41,46].

При стенозе консервативные мероприятия также малоэффективны вследствие выраженности рубцово-воспалительных изменений в стенке кишки и должны быть направлены на ликвидацию явлений нарушений кишечной проходимости с целью создания оптимальных условий для выполнения хирургического вмешательства и формирования первичного анастомоза. Противовоспалительные мероприятия в качестве предоперационной подготовки при этом нецелесообразны. Основным методом лечения стеноза – хирургический [4,26,37].

Правильный выбор объёма резекции толстой кишки при дивертикулярной болезни – ведущий фактор достижения хороших результатов лечения. При плановом хирургическом лечении хронических осложнений дивертикулярной болезни необходимо придерживаться следующих принципов [1,7,46]:

1. Не следует стремиться к удалению всех отделов толстой кишки, имеющих дивертикулы.
2. В границы резекции обязательно должны быть включены отделы с признаками воспаления.
3. При определении границ резекции необходимо удалить сегменты с утолщенной и деформированной кишечной стенкой. Ведущим и наиболее точным методом диагностики степени изменения кишечной стенки при этом является интраоперационное УЗИ.
4. Формирование анастомоза желателно между отделами с неутрошеннй эластичной стенкой, не содержащей дивертикулы в непосредственной близости к линии кишечного шва.
5. При невозможности выполнить условия 3 и 4 формирование первичного анастомоза целесообразно сочетать с наложением проксимальной кишечной стомы.

При выполнении перечисленных условий риск осложнений со стороны анастомоза и риск рецидива дивертикулярной болезни – минимальный (УД – 2b-3b, СР – С) [7,46,53,59,60].

При хирургическом лечении хронических осложнений дивертикулярной болезни следует стремиться к выполнению операций с применением лапароскопических технологий (УД – 1b, СР – А) [26,36,45,46].

При выполнении реконструктивно-восстановительных вмешательств у лиц, перенёвших операции с формированием кишечной стомы, необходимо учитывать особенности дивертикулярной болезни [1].

При этом, как правило, формирование толстокишечного анастомоза должно дополняться резекцией отключённых и/или функционирующих отделов по вышеперечисленным принципам. В противном случае риск развития несостоятельности толстокишечных анастомозов многократно увеличивается (УД – 4; СР – С) [1,5,26,46].

#### **5.4. Толстокишечные кровотечения.**

При дивертикулярной болезни в большинстве наблюдений *острые толстокишечные кровотечения* останавливаются самостоятельно (~86% наблюдений). В любом случае необходимо выполнить колоноскопию для верификации этого факта. При толстокишечном кровотечении проводят гемостатическую терапию, как и при других вариантах желудочно-кишечного кровотечения, а также отменяют приём антиагрегантных, антикоагулянтных и нестероидных противовоспалительных препаратов. При эндоскопической верификации источника кровотечения необходимо выполнить остановку кровотечения путём инъекции адреналина, электрокоагуляции, клиппирования кровоточащего сосуда. При неэффективности эндоскопической остановки кровотечения желателно выполнить селективную артериографию с эмболизацией, эффективность которой составляет 76-100% с риском рецидива кровотечения менее 20% (УД – 4; СР – D)[10,15,21,25,34].

Хирургическое вмешательство при остром толстокишечном кровотечении показано в следующих ситуациях:

1. Рецидивирующее или продолжающееся кровотечение при неэффективности других методов остановки кровотечения.
2. Необходимость большого объёма гемотрансфузии (не менее 4 доз в течение 24 часов).
3. Нестабильная гемодинамика, некорректируемая при проведении интенсивной терапии.

Среди пациентов, требующих неотложного хирургического вмешательства, летальность составляет 10-20%.

Методом выбора хирургического лечения при остром толстокишечном кровотечении является сегментарная резекция при условии точной дооперационной топиической диагностики источника кровотечения (УД – **3а**; СР – **С**) [18]. Вероятность рецидива толстокишечного кровотечения в течение 1 года после такого вмешательства составляет 14%. При отсутствии точной верификации источника кровотечения, вероятность рецидива кровотечения после сегментарной резекции увеличивается до 42%.

Субтотальная колэктомия показана при отсутствии точной верификации источника кровотечения. В такой ситуации частота осложнений увеличивается до 37%, а летальность – до 33%. Вероятность рецидива толстокишечного кровотечения в течение 1 года после такого вмешательства составляет 0%.

При *рецидивирующих кровотечениях* показания к плановому хирургическому лечению устанавливаются в зависимости от числа эпизодов кровотечения ( $\geq 2$ ), объёма кровопотери при каждом из эпизодов, необходимости приёма пациентами антикоагулянтов [10,15,18].

## 6. ПРОФИЛАКТИКА И СКРИНИНГ

Профилактика как самого дивертикулёза, так и перехода его в состояние дивертикулярной болезни однотипная. Она включает преимущественное содержание в рационе растительной клетчатки в количестве не менее 25 г в сутки, контроль частоты стула и консистенции кала, профилактику ожирения. Такой режим питания достоверно снижает риск развития осложнений дивертикулярной болезни (УД – **1b**; СР – **В**) [9,19,57].

Курение незначительно увеличивает риск развития перфоративного дивертикулита [33].

Преобладание в рационе содержания красного мяса и жиров незначительно увеличивает риск дивертикулярной болезни [19].

Роль приёма алкоголя, кофеина, орехов не доказана [8,33].

Достоверно чаще дивертикулёз и дивертикулярная болезнь развиваются в группах пациентов с индексом массы тела  $\geq 30$  кг/м<sup>2</sup>, низкой физической активностью, при уровне систематического ежедневного приема пищи с содержанием растительной клетчатки в дозе  $\leq 15$  г/сут, а также при генетически-детерминированных заболеваниях соединительной ткани (синдром Марфана, синдром Элерса-Данлоса, поликистоз почек) [8,9,19,56,57].

Наибольший риск развития осложнений дивертикулёза отмечается в группах пациентов, с нарушениями обычного течения воспалительных реакций. Это наблюдается при приёме нестероидных противовоспалительных средств, глюкокортикоидов и опиатов [37]. Дополнительное внимание необходимо уделять пациентам с гигантскими дивертикулами ободочной кишки, размером более 3 см. Риск развития кровотечений высок при приёме антиагрегантов, нестероидных противовоспалительных средств, антикоагулянтов [15].

Скрининг необходим в группе пациентов, перенесших эпизод острых воспалительных осложнений, особенно в группах с высокой вероятностью развития повторных и более выраженных осложнений.

## ЛИТЕРАТУРА

1. Ачкасов С.И. Хирургическая тактика при восстановительном лечении осложненного дивертикулёза ободочной кишки. Автореферат канд. мед. наук - М., 1992. – 24с.
2. Болихов К.В. Острые воспалительные осложнения дивертикулярной болезни ободочной кишки (клиника, диагностика, лечение). Автореферат канд. мед. наук - М., 2006. – 30с.
3. Воробьев Г.И. Основы колопроктологии М., 2006. 432 с.
4. Москалев А.И. Клинико-морфофункциональные параллели при хронических осложнениях дивертикулярной болезни. Автореферат канд. мед. наук - М., 2007. – 29с.
5. Саламов К.Н., Ачкасов С.И., Солтанов Б.Ц. Место проксимальной колостомии в многоэтапном лечении осложнённого дивертикулёза ободочной кишки. Российский журнал гастроэнтерологии, гепатологии, колопроктологии, 1995, №1, с.77-80.
6. Шелыгин Ю.А., Благодарный Л.А. Справочник по колопроктологии. М.: Издательство «Литтерра», 2012, 608 с.
7. Саламов К.Н., Воробьев Г.И., Ачкасов С.И., Москалёв А.И., Болихов К.В. Определение границ резекции ободочной кишки при дивертикулёзе. Хирургия 2001, №1, С. 80-86.

8. Aldoori W.H., Giovannucci E.L., Rimm E.B. et al. A prospective study of alcohol, smoking, caffeine, and the risk of symptomatic diverticular disease in men. *Ann Epidemiol.* 1995;5:221-228
9. Aldoori W.H., Giovannucci E.L., Rockett H.R.H. et al. A prospective study of dietary fiber and symptomatic diverticular disease in men. *J. Nutr.* 1998;128:714-719.
10. Andress H.J., Mewes A., Lange V. Endoscopic hemostasis of a bleeding diverticulum of the sigma with fibrin sealant. *Endoscopy.* 1993; 25(2):193.
11. Bahadursingh A.M. et al. Spectrum of disease and outcome of complicated diverticular disease. *Am J Surg* 2003;186:696-701.
12. Belmonte C., Klas J.V., Perez J.J. et al. The Hartmann procedure. First choice or last resort in diverticular disease? *Arch Surg* 1996;131:612-615.
13. Bianchi M., Festa V., Moretti A. et al. Meta-analysis: longterm therapy with rifaximin in the management of uncomplicated diverticular disease. *Aliment Pharmacol Ther* 2011;33:902-910.
14. Broderick-Villa G., Burchette R.J., Collins J.C. et al. Hospitalization for acute diverticulitis does not mandate routine elective colectomy. *Arch Surg* 2005;140:576-581.
15. Browder W., Cerise E.J., Litwin M.S. Impact of emergency angiography in massive lower gastrointestinal bleeding. *Ann Surg.* 1986; 204(5):530-536.
16. Byrnes M.C., Mazuski J.E. Antimicrobial therapy for acute colonic diverticulitis. *Surg Infect (Larchmt).* 2009 Apr;10(2):143-154.
17. Chabok A., Pålman L., Hjern F. et al. Randomized clinical trial of antibiotics in acute uncomplicated diverticulitis. *Br J Surg* 2012 Jan 30. doi: 10.1002/bjs.8688.
18. Chen C.Y., Wu C.C., Jao S.W., Pai L., Hsiao C.W. Colonic diverticular bleeding with comorbid diseases may need elective colectomy. *J Gastrointest Surg.* 2009;13(3):516-520.
19. Commane D.M., Arasaradnam R.P., Mills S. et al. Diet, ageing and genetic factors in the pathogenesis of diverticular disease. *World J Gastroenterol* 2009 May 28;15(20):2479-2488.
20. Constantinides V.A., Tekkis P.P., Athanasiou T. et al. Primary resection with anastomosis vs. Hartmann procedure in nonelective surgery for acute colonic diverticulitis: a systematic review. *Dis Colon Rectum* 2006 Jul;49(7):966-981.
21. DeBarros J., Rosas L., Cohen J., Vignati P., Sardella W., Hallisey M. The changing paradigm for the treatment of colonic hemorrhage: superselective angiographic embolization. *Dis Colon Rectum.* 2002;45(6):802-808.
22. Durmishi Y., Gervaz P., Brandt D. et al. Results from percutaneous drainage of Hinchey stage II diverticulitis guided by computer tomography scan. *SurgEndosc* 2006;20:1129-1133.
23. Eng K., Ranson J.C.H., Localio S.A. Resection of the perforated segment. A significant advance in treatment of diverticulitis with free perforation or abscess. *Am J Surg* 1977;133:67-72.
24. Etzioni D.A., Mack T.M., Beart R.W. et al. Diverticulitis in the United States: 1998-2005. Changing patterns of disease and treatment. *Ann Surg* 2009;249:210-217.
25. Farrell J.J., Graeme-Cook F., Kelsey P.B. Treatment of bleeding colonic diverticula by endoscopic band ligation: an in-vivo and ex-vivo pilot study. *Endoscopy.* 2003;35(10):823-829.
26. Fozard J.B.J., Armitage N.C., Schofield J.B. et al. ACPGBI position statement on elective resection for diverticulitis. *Colorectal Dis* 2011;13(suppl 3):1-11.
27. Giffin J.M., Butcher H.R., Ackerman L.V. Surgical management of colonic diverticulitis. *Arch Surg* 1967;94:619-626.
28. Gooszen A.W., Tollenaar R.A., Geelkerken R.H. et al. Prospective study of primary anastomosis following sigmoid resection for suspected acute complicated diverticular disease. *Br J Surg* 2001;88:693-697.
29. Green B.T., Rockey D.C., Portwood G. et al. Urgent colonoscopy for evaluation and management of acute lower gastrointestinal hemorrhage: a randomized controlled trial. *Am J Gastroenterol* 2005 Nov;100(11):2395-2402.
30. Hansen O., Stock W. Prophylaktische operation bei der divertikelkrankheit des kolons – stufenkonzept durch exaktstadieneinteilung. *Langenbecks Arch Chir (Suppl II)* 1999:1257-60.
31. Hinchey E.J., Schaal P.G.H., Richards G.K. Treatment of perforated diverticular disease of the colon. *Adv Surg* 1978;12:85-109.
32. Hjern F., Josephson T., Altman D. et al. Conservative treatment of acute diverticulitis: are antibiotics always mandatory? *Scand J Gastroenterol* 2007 jan;42(1):41-47.
33. Hjern F., Wolk A., Håkansson N. Smoking and the risk of diverticular disease in women. *B J Surg* 2011 Jul;98(7):997-1002.

34. Hokama A., Uehara T., Nakayoshi T., et al. Utility of endoscopic hemoclippping for colonic diverticular bleeding. *Am J Gastroenterol.* 1997;92(3): 543-546.
35. Humes D.J. Changing Epidemiology: Does It Increase Our Understanding? *Dig Dis* 2012;30:6–11.
36. Jones O.M., Stevenson A.R.L., Clark D. et al. Laparoscopic resection for diverticular disease: follow up of 500 consecutive patients. *Ann Surg* 2008 Dec;248(6):1092-1097.
37. Klarenbeek B.R., Samuels M., van der Wal M.A. et al. Indications for elective sigmoid resection in diverticular disease. *Ann Surg* 2010;251(4):670-674.
38. Kronborg O. Treatment of perforated sigmoid diverticulitis: a prospective randomized trial. *Br J Surg* 1993;80:505-507.
39. Lahat A., Yanai H., Menachem Y. et al. The feasibility and risk of early colonoscopy in acute diverticulitis: a prospective controlled study. *Endoscopy.* 2007 Jun;39(6):521-524.
40. Liljegren G., Chabok A., Wickbom M. et al. Acute colonic diverticulitis: a systematic review of diagnostic accuracy. *Colorectal Dis* 2007 Jul;9(6):480-488.
41. Melchior S., Cudovic D., Jones J. et al. Diagnosis and surgical management of colovesical fistulas due to sigmoid diverticulitis. *J Urol* 2009 Sep;182(3):978-982.
42. Nguyen G.C., Steinhart A.H. Nationwide patterns of hospitalizations to centers with high volume of admissions for inflammatory bowel disease and their impact on mortality. *Inflamm Bowel Dis* 2008; 14: 1688–1694.
43. Painter N.S., Burkitt D.P. Diverticular disease of the colon, a 20th century problem. *ClinGastroenterol.* 1975 Jan;4(1):3-21.
44. Pittet O., Kotzampassakis N., Schmidt S. et al. Recurrent left colonic episodes: more severe than the initial diverticulitis? *World J Surg* 2009 Mar;33(3):547-552.
45. Purkayastha S., Constantinides V.A., Tekkis P.P. et al. Laparoscopic vs. open resection for diverticular disease: A metaanalysis of non-randomized studies. *Dis Colon Rectum* 2006;49:446-463.
46. Rafferty J., Shellito P., Hyman N.H., Buie W.D. Standards Committee of the American Society of Colon and Rectal Surgeons. Practice parameters for sigmoid diverticulities. *Dis Colon Rectum* 2006; 49: 939–944.
47. Regenet N., Pessaux P., Hennekinne S. et al. Primary anastomosis after intraoperative colonic lavage vs. Hartmann’s procedure in generalized peritonitis complicating diverticular disease of the colon. *Int J Colorectal Dis* 2003;18:503–507.
48. Richter S., Lindemann W., Kollmar O. et al. One stage sigmoid colon resection for perforated diverticulitis (Hinchey stages III and IV) *World J Surg* 2006;30:1027–1032.
49. Ridgway P. F., Latif A., Shabbir J., et al. Randomized controlled trial of oral vs intravenous therapy for the clinically diagnosed acute uncomplicated diverticulitis. *Colorectal Disease* 2008; 11, p. 941–946.
50. Salem L., Flum D.R. Primary anastomosis or Hartmann’s procedure for patients with diverticular peritonitis? A systematic review. *Dis Colon Rectum* 2004;47:1953–1964.
51. Schwaibold H., Popiel C., Geist E. et al. Oral intake of poppy seed: a reliable and simple method for diagnosing vesico-enteric fistula. *J Urol* 2001 Aug;166(2):530-531.
52. Schug-Pass C., Geers P., Hügel O. et al. Prospective randomized trial comparing short-term antibiotic therapy versus standard therapy for acute uncomplicated sigmoid diverticulitis. *Int J Colorectal Dis.* 2010 Jun;25(6):751-759.
53. Schoetz D.J. Diverticular disease of the colon: a century old problem. *Dis Colon Rectum* 1999;42:703–709.
54. Siewert B., Tye G., Kruskal J. et al. Impact of CT-guided drainage in the Treatment of Diverticular Abscesses: Size Matters. *AJR* 2006; 186: 680-686.
55. Smiley D.F. Perforated sigmoid diverticulitis with spreading peritonitis. *Am J Surg* 1966;111:431–435.
56. Strate L.L., Liu Y.L., Aldoori W.H. et al. Physical activity decreases diverticular complications. *Am J Gastroenterol* 2009;104: 1221-1230.
57. Strate L.L., Liu M.S., Aldoori W.H. et al. Obesity increases the risk of diverticulitis and diverticular bleeding. *Gastroenterology* 2009 Jan;136(1):115-122.
58. Suzuki K., Uchiyama S., Imajyo K. et al. Risk Factors for Colonic Diverticular Hemorrhage: Japanese Multicenter Study. *Digestion* 2012;85:261–265.
59. Thaler K., Baig M.K., Berho M., et al. Determinants of recurrence after sigmoid resection for uncomplicated diverticulitis. *Dis Colon Rectum* 2003;46:385–388.

60. Tocchi A., Mazzoni G., Fornasari V. et al. Preservation of the inferior mesenteric artery in colorectal resection for complicated diverticular disease. *Am J Surg* 2001 Aug;182(2):162-167.
61. Tursi A. Biomarkers in Diverticular Diseases of the Colon. *Dig Dis* 2012;30:12–18.
62. Tursi A., Brandimarte G., Giorgetti G.M., Elisei V. Mesalazine and / or Lactobacillus casei in preventing recurrence of symptomatic uncomplicated diverticular disease of the colon: a prospective, randomized, open-label study. *J ClinGastroenterol* 2006; 40: 312–316.
63. Umbach T.V., Dorzio R.A. Primary resection and anastomosis for perforated left colon lesions. *Am Surg* 1999; 65:931-933.
64. Willie-Jørgensen P., Renehan A.G. Systematic reviews and meta-analyses in coloproctology: interpretation and potential pitfalls. *Colorectal Dis* 2007; 10: 21–32.