

**Общероссийская общественная организация
«Ассоциация колопроктологов России»**

**КЛИНИЧЕСКИЕ РЕКОМЕНДАЦИИ
ПО ДИАГНОСТИКЕ И ЛЕЧЕНИЮ ПАЦИЕНТОВ
НЕДОСТАТОЧНОСТЬЮ АНАЛЬНОГО СФИНКТЕРА**

Москва 2013

Настоящие рекомендации разработаны экспертной группой Общероссийской Общественной Организации «Ассоциация колопроктологов России» в составе:

1	Шельгин Юрий Анатольевич	Москва
2	Васильев Сергей Васильевич	Санкт-Петербург
3	Григорьев Евгений Георгиевич	Иркутск
4	Есин Владимир Иванович	Астрахань
5	Жуков Борис Николаевич	Самара
6	Зитта Дмитрий Валерьевич	Пермь
7	Кашников Владимир Николаевич	Москва
8	Костарев Иван Васильевич	Москва
9	Кузьминов Александр Михайлович	Москва
10	Куликовский Владимир Федорович	Белгород
11	Муравьев Александр Васильевич	Ставрополь
12	Орлова Лариса Петровна	Москва
13	Пак Владислав Евгеньевич	Иркутск
14	Плотников Валерий Васильевич	Курган
	Полетов Николай Николаевич	Москва
15	Темников Александр Иванович	Саратов
16	Тимербулатов Виль Мамилович	Уфа
17	Титов Александр Юрьевич	Москва
18	Фоменко Оксана Юрьевна	Москва
19	Фролов Сергей Алексеевич	Москва
20	Тихонов Андрей Александрович	Москва
21	Хубезов Дмитрий Анатольевич	Рязань
22	Чибисов Геннадий Иванович	Калуга
23	Яновой Валерий Владимирович	Благовещенск

ОГЛАВЛЕНИЕ

СОКРАЩЕНИЯ.....	4
1. ВВЕДЕНИЕ.....	4
1.1. ВАЛИДИЗАЦИЯ РЕКОМЕНДАЦИЙ.....	5
1.2. ОБЛАСТЬ ПРИМЕНЕНИЯ РЕКОМЕНДАЦИЙ.....	5
2. ОПРЕДЕЛЕНИЕ И КЛАССИФИКАЦИЯ НЕДОСТАТОЧНОСТИ АНАЛЬНОГО СФИНКТЕРА.....	5
2.1. ОПРЕДЕЛЕНИЯ.....	5
2.2. КЛАССИФИКАЦИЯ НАС.....	5
2.3. ФОРМУЛИРОВКА ДИАГНОЗА.....	6
3. ДИАГНОСТИКА НЕДОСТАТОЧНОСТИ АНАЛЬНОГО СФИНКТЕРА.....	6
3.1. ДИАГНОСТИКА ЗАБОЛЕВАНИЯ.....	7
3.2. ФУНКЦИОНАЛЬНЫЕ ИССЛЕДОВАНИЯ.....	7
3.3. ЭНДОРЕКТАЛЬНОЕ УЗИ.....	9
4. ЛЕЧЕНИЕ.....	10
5. КОНСЕРВАТИВНОЕ ЛЕЧЕНИЕ НЕДОСТАТОЧНОСТИ АНАЛЬНОГО СФИНКТЕРА.....	10
5.1. ДИЕТА.....	10
5.2. МЕДИКАМЕНТОЗНАЯ ТЕРАПИЯ.....	10
5.3. БОС.....	10
5.4. ЭЛЕКТРОСТИМУЛЯЦИЯ.....	11
5.5. ТИБИАЛЬНАЯ НЕЙРОМОДУЛЯЦИЯ.....	11
5.5. САКРАЛЬНАЯ СТИМУЛЯЦИЯ.....	12
5.6. ЛФК.....	12
5.7. АНАЛЬНЫЙ ТАМПОН.....	12
6. ХИРУРГИЧЕСКОЕ ЛЕЧЕНИЕ НЕДОСТАТОЧНОСТИ АНАЛЬНОГО СФИНКТЕРА.....	13
6.1. ПОКАЗАНИЯ К ХИРУРГИЧЕСКОМУ ЛЕЧЕНИЮ НЕДОСТАТОЧНОСТИ АНАЛЬНОГО СФИНКТЕРА.....	13
6.2. СФИНКТЕРОПЛАСТИКА.....	13
6.3. СФИНКТЕРОЛЕВАТОРОПЛАСТИКА.....	13
6.4. СФИНКТЕРОГЛЮТЕОПЛАСТИКА.....	13
6.5. ГЛЮТЕОПЛАСТИКА.....	14
6.6. ГРАЦИЛОПЛАСТИКА.....	14
6.7. ИСКУССТВЕННЫЙ СФИНКТЕР.....	14
6.8. ИНЪЕКЦИОННАЯ ТЕРАПИЯ.....	14
7. ЧЕГО НЕЛЬЗЯ ДЕЛАТЬ.....	15
8. ДАЛЬНЕЙШЕЕ ВЕДЕНИЕ.....	15
9. ПРОГНОЗ.....	15
10. ПРОФИЛАКТИКА.....	15
11. ПРИЛОЖЕНИЕ.....	21

СОКРАЩЕНИЯ

БОС - биологическая обратная связь
БЭА - биоэлектрическая активность
ВС - внутренний сфинктер
ДИ - доверительный интервал
ЗАПК - запирающий аппарат прямой кишки
ЛФК - лечебно-физкультурный комплекс.
НАС - недостаточность анального сфинктера
НС - наружный сфинктер
РКИ - рандомизированное клиническое исследование
УЗИ - ультразвуковое исследование
УД - уровень доказательства
СР - степени рекомендации
ЭМГ - электромиография;

1. ВВЕДЕНИЕ

На протяжении многих лет в центре внимания отечественных и зарубежных колопроктологов остается проблема лечения больных недостаточностью анального сфинктера. Актуальность этой проблемы связана с увеличением числа пациентов с анальной инконтиненцией как в нашей стране, так и за рубежом [2, 60]. Вопросы реабилитации данного контингента пациентов остаются нерешенными до настоящего времени [1, 98]. К тому же недержание кишечного содержимого представляет огромную социальную проблему, как для самих больных, так и для окружающих [16].

Функция держания обусловлена рядом факторов: функциональным состоянием ЗАПК, консистенцией стула, состоянием центральной и периферической нервной системы, ответственной за иннервацию органов малого таза и мышц тазового дна. Патологические процессы, структурно-функциональные нарушения любого из перечисленных факторов могут способствовать развитию недержания кишечного содержимого. Во многих случаях этиология недержания кала является многофакторной, поэтому необходимо рассматривать это заболевание в комплексном аспекте [1, 2, 13, 27].

Рекомендации по диагностике и лечению пациентов с недостаточностью анального сфинктера служат руководством для практических врачей, осуществляющих ведение и лечение таких больных и подлежат регулярному пересмотру в соответствии с новыми данными научных исследований в этой области.

Рекомендации включают в себя следующие разделы: определение заболевания, классификацию, профилактику, диагностику, консервативное и оперативное лечение, правила ведения периоперационного периода, а так же прогноз у больных с недостаточностью анального сфинктера.

Для отдельных положений рекомендаций приведены уровни доказательности согласно общепринятой классификации Оксфордского центра доказательной медицины [72] (Таблица 1).

Таблица 1. Уровни доказательности и степени рекомендаций на основании руководства Оксфордского центра доказательной медицины.

Уровень	Исследования методов диагностики	Исследования методов лечения
1a	Систематический обзор гомогенных диагностических исследований 1 уровня	Систематический обзор гомогенных РКИ
1b	Валидизирующее когортное исследование с качественным «золотым» стандартом	Отдельное РКИ (с узким ДИ)
1c	Специфичность или чувствительность столь высоки, что положительный или отрицательный результата позволяет исключить/установить диагноз	Исследование «Все или ничего»
2a	Систематический обзор гомогенных диагностических исследований >2 уровня	Систематический обзор (гомогенных) когортных исследований

2b	Разведочное когортное исследование с качественным «золотым» стандартом	Отдельное когортное исследование (включая РКИ низкого качества; т.е. с <80% пациентов, прошедших контрольное наблюдение)
2c	нет	Исследование «исходов»; экологические исследования
3a	Систематический обзор гомогенных исследований уровня 3b и выше	Систематический обзор гомогенных исследований «случай-контроль»
3b	Исследование с непоследовательным набором или без проведения исследования «золотого стандарта у всех испытуемых	Отдельное исследование «случай-контроль»
4	Исследование случай-контроль или исследование с некачественным или не независимым «золотым» стандартом	Серия случаев (и когортные исследования или исследования «случай-контроль» низкого качества)
5	Мнение экспертов без тщательной критической оценки или основанное на физиологии, лабораторных исследованиях на животных или разработка «первых принципов»	Мнение экспертов без тщательной критической оценки, лабораторные исследования на животных или разработка «первых принципов»
<p>Степени рекомендаций</p> <p>A Согласующиеся между собой исследования 1 уровня</p> <p>B Согласующиеся между собой исследования 2 или 3 уровня или экстраполяция на основе исследований 1 уровня</p> <p>C Исследования 4 уровня или экстраполяция на основе уровня 2 или 3</p> <p>D Доказательства 5 уровня или затруднительные для обобщения или некачественные исследования любого уровня</p>		

1.1. ВАЛИДИЗАЦИЯ РЕКОМЕНДАЦИИ

Настоящие рекомендации в предварительной версии были рецензированы независимыми экспертами, которых попросили прокомментировать прежде всего то, насколько интерпретация доказательств, лежащих в основе рекомендаций доступна для понимания. Получены комментарии со стороны врачей амбулаторного звена, комментарии тщательно систематизировались и обсуждались на совещаниях экспертной группы.

Последние изменения в настоящих рекомендациях были представлены для дискуссии на заседании Профильной комиссии «Колопроктология» Экспертного Совета Минздрава России 12 сентября 2013г. Проект рекомендаций был повторно рецензирован независимыми экспертами и врачами амбулаторного звена. Для окончательной редакции и контроля качества рекомендации были повторно проанализированы членами экспертной группы, которые пришли к заключению, что все замечания и комментарии приняты во внимание, риск систематических ошибок при разработке рекомендаций сведен к минимуму.

1.2. ОБЛАСТЬ ПРИМЕНЕНИЯ РЕКОМЕНДАЦИЙ

Данные методические рекомендации применимы при осуществлении медицинской деятельности в рамках Порядка оказания медицинской помощи взрослому населению с заболеваниями толстой кишки, анального канала и промежности колопроктологического профиля.

2. ОПРЕДЕЛЕНИЕ И КЛАССИФИКАЦИЯ НЕДОСТАТОЧНОСТИ АНАЛЬНОГО СФИНКТЕРА

2.1. ОПРЕДЕЛЕНИЕ

Недостаточность анального сфинктера это частичное или полное нарушение произвольного и непроизвольного удержания кишечного содержимого [1,13,76]. По данным литературы недержание кала – это повторяющееся неконтролируемое отхождение фекалий, по крайней мере, в течение одного месяца, включая детей с 4 лет [76,100]. Недержание газов, также может привести к существенному ухудшению качества жизни и должно также рассматриваться в определении.

КОД ПО МКБ.

Класс - Болезни органов пищеварения(XI).

Блок – Другие болезни кишечника (K62).

Код – K62.8. Название - Другие уточненные болезни заднего прохода и прямой кишки.

2.2. КЛАССИФИКАЦИЯ НАС

Существуют различные классификации недостаточности анального сфинктера, с помощью которых можно оценить тяжесть инконтиненции. Самой распространенной является шкала Кливлендской клиники (Wexner) [98], по которой пациентом самостоятельно оценивается степень и частота эпизодов инконтиненции, необходимость использования специальных гигиенических средств, степень влияния анальной инконтиненции на качество жизни (Таблица 2).

Таблица 2. Шкала оценки недержания по Wexner[98].

Факторы	Частота				
	Никогда	Редко (меньше 1 раза в месяц)	Иногда (меньше 1 раза в неделю, но больше 1 раза в месяц)	Обычно (меньше 1 раза в день, но больше раза в неделю)	Всегда (больше 1 раза в день)
Твердый стул	0	1	2	3	4
Жидкий стул	0	1	2	3	4
Газы	0	1	2	3	4
Ношение прокладок	0	1	2	3	4
Изменение образа жизни	0	1	2	3	4

Оценка результатов после суммирования баллов:

"0" баллов - полное держание, "20" баллов - полное анальное недержание.

Преимущества – простота и практичность, легко использовать и интерпретировать.

Недостатки:

- система основана только на оценке субъективных данных, отсутствие объективных параметров;
- не учитывает психологическое состояние пациента.

В настоящее время в клинической практике используется классификация, подразделяющая недостаточность анального сфинктера по форме, этиологии и степени недержания кишечного содержимого, по клинико-функциональным и морфологическим изменениям анального сфинктера. Классификация применяется для определения тяжести инконтиненции и выбора метода лечения [12,13]. Однако эта классификация является достаточно громоздкой и в клинической практике чаще всего используется в таком виде:

Классификация недостаточности сфинктера заднего прохода[13].

I. По форме:

1. Органическая.
 2. Неорганическая (функциональная).
 3. Смешанная.
- II. По локализации дефекта мышц по окружности заднепроходного канала;
- а) на передней стенке;
 - б) на задней стенке;
 - в) на боковой стенке;
 - г) на нескольких стенках (сочетание дефектов);
 - д) по всей окружности.
- III. По степени недержания кишечного содержимого (нарушения функции держания)
- A. 1 степень – недержание газов.
 - Б. 2 степень – недержание газов и жидкого кала.
 - В. 3 степень – недержание газов, жидкого и твердого кала.
- IV. По морфологическим изменениям запирающего аппарата прямой кишки и протяженности мышечного дефекта по окружности заднепроходного канала:
- а) до 1/4 окружности;
 - б) 1/4 окружности;
 - в) до 1/2 окружности;
 - г) 1/2 окружности;
 - д) 3/4 окружности;
 - е) отсутствие сфинктера.

2.3. ФОРМУЛИРОВКА ДИАГНОЗА

При формулировании диагноза следует отразить форму и этиологию заболевания, степень недержания кишечного содержимого и характер нарушения анального сфинктера (см. раздел «Диагностика»). Ниже приведены примеры формулировок диагноза:

1. Послеродовая недостаточность анального сфинктера 1-3 степени (дефект сфинктера по передней полуокружности).
2. Посттравматическая недостаточность анального сфинктера 1-3 степени (дефект сфинктера по боковой полуокружности).
3. Врожденная недостаточность анального сфинктера 1-3 степени (дефект или полное отсутствие сфинктера).
4. Функциональная недостаточность анального сфинктера 1-3 степени.

3. ДИАГНОСТИКА НЕДОСТАТОЧНОСТИ АНАЛЬНОГО СФИНКТЕРА

3.1. ДИАГНОСТИКА ЗАБОЛЕВАНИЯ.

Диагностика недостаточности анального сфинктера основана на жалобах больного, степени их выраженности, длительности болезни, анализе результатов клинического и объективного обследования пациента (УД 3б, СР С [1, 3, 13,27, 33, 76]).

• Сбор анамнеза.

Выявляются этиологические факторы возникновения заболевания: врожденные заболевания, желудочно-кишечные или неврологические расстройства, акушерский анамнез, историю предыдущих аноректальных или промежностных оперативных вмешательств, а так же травм промежности и прямой кишки (УД 3б, СР С [13, 27,33,76]).

• Осмотр больного.

Проводят на гинекологическом кресле в положении как для литотомии. При этом оценивают расположение и сомкнутость заднепроходного отверстия, наличие рубцовой деформации промежности и заднего прохода, состояние кожных покровов перианальной, крестцово-копчиковой области и ягодиц. При осмотре промежности и заднего прохода выявляют сопутствующие заболевания в этой области - анальная трещина, геморрой, свищи или выпадение прямой кишки. При

пальпации определяют наличие рубцового и воспалительного процесса перианальной области, состояние подкожной порции наружного сфинктера (УД 3b, CP C [3, 13, 27, 33, 98]).

- Оценка анального рефлекса.

Используется для изучения сократительной способности мышц сфинктера. Нормальный рефлекс - при штриховом раздражении перианальной кожи происходит полноценное сокращение наружного сфинктера; повышенный — когда одновременно со сфинктером происходит сокращение мышц промежности; ослабленный — реакция наружного сфинктера малозаметна (УД 5, CP D [1, 2, 13, 98]).

- Пальцевое исследование прямой кишки.

Определяется наличие и протяженность рубцового процесса, распространение его в пределах стенки анального канала. Оценивается эластичность и протяженность сфинктера, сохранность и состояние мышц тазового дна. Определяются также анатомические соотношения мышечных и костных структур тазового кольца. Во время исследования оцениваются тонус и волевые усилия сфинктера заднего прохода, характер его сокращений, наличие зияния заднего прохода после извлечения пальца (УД 3b, CP C [3, 13, 27, 33, 76]).

- Ректороманоскопия.

Осматривают слизистую оболочку прямой и дистального отдела сигмовидной кишки. Оценивают характер сосудистого рисунка, наличие воспалительных изменений в дистальном отделе толстой кишки (УД 5, CP D [1, 2, 3, 27]).

- Проктография с ирригоскопией.

Определяется рельеф слизистой оболочки прямой кишки, величина ректоанального угла, состояние тазового дна, наличие суженных и расширенных участков, каловых камней, аномальное расположение отделов толстой кишки (УД 5, CP D [3, 13, 27]).

- Исследование кишечной и влагалищной микрофлоры.

У больных с неустойчивым стулом исследуется кишечная микрофлора для выявления дисбактериоза. У пациенток с послеродовой травмой, ректовагинальным свищем производится исследование степени чистоты влагалища (УД 5, CP D [2]).

3.2. ФУНКЦИОНАЛЬНЫЕ ИССЛЕДОВАНИЯ ЗАПИРАТЕЛЬНОГО АППАРАТА ПРЯМОЙ КИШКИ.

- Профилометрия – метод оценки давления в просвете полого органа при протягивании измерительного катетера. Аноректальная профилометрия обеспечивает регистрацию давления в разных плоскостях по всей длине анального канала. С помощью компьютерной программы строится график распределения величин давления и проводится подсчет максимальных, средних величин давления, а также коэффициента асимметрии. Программа обработки предусматривает анализ данных давления на любом уровне поперечного сечения анального канала (УД 3b, CP C [7, 33]).

Методика. Исследование проводится в положении больного на боку. После предварительной калибровки катетер вводится в прямую кишку больного на глубину 6 см. Устанавливается скорость перфузии жидкости по катетеру, равная 1 мл/мин. С помощью специального устройства – пулера - катетер вытягивается из прямой кишки со скоростью 5 мм/сек, при этом регистрируется давление на всем протяжении его перемещения (таблица 3).

Анализ данных проводится с помощью компьютерной программы с построением графика, на котором отражается распределение давления в анальном канале (УД 3b, CP C [7, 33, 62]).

Таблица 3. Показатели профилометрии в норме (мм.рт.ст.).

Показатели профилометрии	Покой	Волевое сокращение
Анальный канал в целом:		
Максимальное давление	100,8 ± 11,4	137,1 ± 12,6
Среднее давление	52,2 ± 8,2	76,6 ± 8,9
Коэффициент асимметрии (ед)	19,8 ± 2,3	19,2 ± 2,6
Зона высокого давления*		
Длина зоны (см)	2,2 ± 0,5	2,7 ± 0,65
Среднее давление	72,1 ± 9,7	100,1 ± 12,5
Коэффициент асимметрии	15,5 ± 2,1	13,9 ± 2,2

*Зона высокого давления соответствует проекции внутреннего и глубокой порции наружного сфинктера.

Аноректальная профилометрия является простым, неинвазивным способом измерения тонуса внутреннего и наружного анального сфинктера и длины зоны высокого давления в анальном канале, что доказано несколькими крупными исследованиями (УД 1с, СР А [3, 9, 33, 77, 93]).

• Электромиография наружного сфинктера и мышц тазового дна (ЭМГ) – метод, позволяющий оценить жизнеспособность и функциональную активность мышечных волокон и определить состояние периферических нервных путей иннервирующих мышцы ЗАПК. Результат исследования играет важную роль в прогнозировании эффекта от пластических операций (УД 3б, СР С [3, 33]).

Для оценки произвольной и рефлекторной деятельности наружного сфинктера и мышц поднимающих задний проход, используются анальный биполярный электрод, позволяющий оценить общую биоэлектрическую активность сфинктера и мышц тазового дна (таблица 4), сегментарный анальный электрод, позволяющий оценить биоэлектрическую активность сфинктера по сегментам, и игольчатый электрод, с помощью которого возможно оценить как состояние мышц тазового дна, так и жизнеспособность перемещенных мышечных лоскутов.

Методика. Запись ЭМГ осуществляют в положении больного «на боку». В прямую кишку вводится катетер с баллончиком на глубину 6 – 8 см. В анальный канал в проекции наружного сфинктера устанавливается электрод на глубину 1,0 см. В течение 2-3 сек регистрируется суммарная электрическая активность наружного сфинктера, затем осуществляется запись волевого сокращения сфинктера, и проводятся пробы с изменением внутрибрюшного давления (покашливание, напряжение брюшной стенки и натуживание) (УД 5, СР D [1, 7, 13]).

Таблица 4. Показатели электромиографии в норме (мкВ).

Фоновая электрическая активность	31 - 50
Произвольная электрическая активность	154 - 212

3.3. ЭНДОРЕКТАЛЬНОЕ УЛЬТРАЗВУКОВОЕ ИССЛЕДОВАНИЕ.

Ультразвуковое исследование позволяет выявить локальные структурные изменения в мышечных структурах ЗАПК, наличие и протяженность его дефектов, состояние мышц тазового дна (УД 2б, СР В [3, 6, 18, 33, 53, 55, 88, 89, 90]) . Эффективность трансанального ультразвукового исследования в определении дефектов внутреннего и наружного сфинктера приближается к 100% (УД 2б, СР В [13,18, 33, 88, 89]). Методика. Исследование выполняется на ультразвуковых диагностических приборах с использованием радиального и линейного ректальных датчиков частотой 10 МГц. Больному, находящемуся в коленно-локтевом положении или на боку, в анальный канал вводят ректальный датчик на расстояние 8 см с предварительно надетым на него резиновым баллончиком и откачанным из него воздухом. Через переходник баллончик заполняют

дистиллированной водой 30-50 мл, что обеспечивает хорошую проводимость УЗ-луча. Датчиком проводят вращательные движения по часовой стрелке и проводят линейное УЗ-сканирование путем проведения продольных сечений анального канала, вращая датчик (УД 4, СР С [6]).

4. ЛЕЧЕНИЕ.

Лечебные мероприятия при недостаточности анального сфинктера подразделяются на два основных способа - консервативный и хирургический. Включают в себя назначение лекарственных препаратов, БОС терапию, электростимуляцию анального сфинктера, комплекс ЛФК, хирургическое лечение, психосоциальную поддержку (УД 2б, СР В [1, 2, 3, 13, 61]).

Цель – улучшение функции держания.

Показания к госпитализации – невозможность улучшения функции держания в амбулаторных условиях, неэффективность консервативной терапии.

5. КОНСЕРВАТИВНОЕ ЛЕЧЕНИЕ.

Консервативное лечение направлено на усиление сократительной способности анального сфинктера, поддержание и улучшение деятельности нервно-рефлекторного аппарата, обеспечивающего нормальную функциональную активность ЗАПК. Терапия состоит из специальной диеты, приема антидиарейных препаратов, лечения по принципу биологической обратной связи (БОС-терапии), анальной электростимуляции, тиббиальной нейромодуляции, комплекса ЛФК.

Консервативное лечение применяется у больных с 1-ой степенью НАС, реже при 2 степени, наличии линейного дефекта сфинктера не превышающего $\frac{1}{4}$ окружности, при отсутствии деформации заднего прохода (УД 5, СР D [1, 3, 13]).

5.1. Диета.

• Увеличенное потребление клетчатки.

Цель: достижение нормальной консистенции стула, уменьшение риска появления жидкого стула, уменьшение частоты дефекаций. По данным литературы, нормализующее влияние на консистенцию стула оказывает диета богатая клетчаткой, продукты содержащие подорожник и пищевые волокна (УД 3а, СР С [19]). Рекомендуемая доза пищевых волокон составляет 25 - 30 граммов в день. Употребление любых продуктов, способных вызвать диарею противопоказано (УД 3б, СР С [19, 26, 27]).

• Очистительные клизмы, слабительные средства, и свечи.

Используются при лечении пациентов с эпизодами многомоментной дефекации, у пациентов с повреждениями спинного мозга и тяжелыми запорами, приводящими к проблемам с удержанием стула в результате постоянного перенаполнения кишечным содержимым прямой кишки (УД 1а, СР А [24, 56, 57, 101]).

5.2. Медикаментозное лечение (антидиарейные вещества).

• Адсорбенты. Атапулгит в дозе 2 столовые ложки суспензии или по 2 таблетки после каждой дефекации, не более 12 таблеток в сутки действуют поглощая избыток жидкости в стуле (УД 3а, СР С [75]).

• Лоперамид (Имодиум) способствует замедлению моторики кишечника и увеличению поглощения жидкости. Дозировка лоперамида составляет от 2 до 4 мг с последующим титрованием доз в общей совокупностью до 24 мг в течение 24 часов в разделенных дозах (УД 3а, СР С [75]).

5.3. Биологическая обратная связь.

БОС-терапия рекомендуется на начальном этапе лечения пациентов с нарушением произвольного сокращения анального сфинктера, у которых не удалось добиться положительного эффекта с помощью диеты и медикаментозной терапии (УД 1б, СР В [48, 51, 67, 69]). Так же терапия по принципу БОС может применяться при хирургическом лечении недостаточности анального сфинктера и в комплексе процедур послеоперационной реабилитации больных (УД 1б, СР В [29, 52]).

При лечении недостаточности анального сфинктера БОС-терапия направлена на развитие саморегуляции функциональной деятельности мышечных структур промежности, развитие правильного восприятия ощущений, способных улучшить контроль за функцией держания кишечного

содержимого (УД 2b, СР В [15]) . Метод подразделяется на силовой и координационный.

Силовой метод БОС – направлен на повышение сократительной способности мышц сфинктера. Методика. Больному, лежащему на боку перед экраном монитора в задний проход вводится электромиографический датчик. Под контролем врача-методиста пациент выполняет волевые сокращения сфинктера, наблюдая на экране за эффективностью своих упражнений. Упражнения производятся 15-30 раз. Курс 10-15 сеансов.

Координационный метод БОС – направлен на выработку условного ректо-анального рефлекса. Методика. Больному, лежащему на боку перед экраном монитора в задний проход в ампулу прямой кишки вводится латексный баллончик, который заполняется воздухом объемом 20-50 мл. Со сфинктера снимаются биопотенциалы с помощью электромиографического датчика. При наполнении баллона больной производит сокращения сфинктера и по экрану контролирует правильность выполнения упражнений. Упражнения проводятся 10-15 раз. Курс 10-15 сеансов.

Информация о функциональной активности мышечных структур промежности, силе мышечных сокращений, предоставляется пациенту в виде доступной, наглядной формы электромиограммы в виде столбиков, графиков на дисплее или мультимедийного варианта.

БОС-терапия дает возможность пациентам учиться самостоятельно, осознанно управлять мышцами заднего прохода ориентируясь на ощущения, получаемые вследствие проводимого курса лечения. По данным различных авторов, эффективность БОС-терапии составляет 50-89% (УД 3а, СР С [3, 78, 70, 74]).

5.4. Электростимуляция анального сфинктера и мышц промежности.

Электростимуляция анального сфинктера применяется как самостоятельный вид лечения и показана для лечения больных с неорганической формой недержания 1 степени, при линейных дефектах жома, не превышающих $\frac{1}{4}$ окружности, при отсутствии деформации заднего прохода, а так же в предоперационном периоде (УД 3b, СР С [1, 2, 13]).

Методика: электростимуляция мышц анального сфинктера и промежности выполняется на различных аппаратах (стационарных и портативных) специальными внутрианальными электродами с частотой импульсов от 10 до 100 Гц в прерывистом и непрерывном режиме.

Курс внутрианальной электростимуляции составляет 14 дней. Длительность сеанса 10 - 20 минут (непрерывный режим - частота пачек импульсов 100 Гц, длительность сеанса 10 минут; прерывистый режим частота пачек импульсов 10 - 100 Гц, длительность сеанса 20 минут). При необходимости проведения повторного курса стимуляции, интервал между курсами составляет 3 месяца (УД 4, СР С [20, 78]) .

5.5. Тиббиальная нейромодуляция.

Метод заключается в воздействии на тазово-крестцовое нервное сплетение (S2-S4) путем электростимуляции заднего большеберцового нерва на нижних конечностях. За счет стимуляции вегетативных, чувствительных и двигательных нервов, методика улучшает тонус, сократительную способность и нервнорефлекторную деятельность мышц запирающего аппарата прямой кишки.

Тиббиальная нейромодуляция применяется при лечении функциональной недостаточности анального сфинктера, а так же в пред- и послеоперационном периоде при хирургической коррекции анальной инконтиненции (УД 2b, СР В [38]).

Методика: Стимуляция проводится с помощью игольчатого электрода или накожных поверхностных электродов, накладываемых в проекции заднего большеберцового нерва (частота тока 20 Гц, длительность 200 мсек, импульсный режим - 5 секунд стимуляции, 10 секунд отдыха). Длительность процедуры 30 мин. Курс лечения игольчатыми электродами длится 12 сеансов по 2 сеанса в неделю, накожными электродами – 1 раз в день в течение 1 месяца, затем 1 раз в 3 дня в течение 3-х месяцев (УД 4, СР С [97]) .

Улучшение функции держания после проведения тиббиальной нейромодуляции отмечается в 65 – 85 % наблюдений (УД 1b, СР В [14, 34, 38, 42, 45, 49]).

5.6. Сакральная стимуляция нервов.

Метод заключающийся в длительной электростимуляции тазово-крестцового нервного сплетения с помощью электрода установленного через одно из наружных крестцовых отверстий к крестцовому нерву данной локализации.

Проведение сакральной стимуляции показано у больных с функциональной недостаточностью анального сфинктера при отсутствии грубых органических повреждений наружного и внутреннего сфинктера. Также метод может быть эффективен у больных с небольшими дефектами анального сфинктера (УД 2а, СР В [82, 83]).

Методика: метод сакральной стимуляции включает три фазы. Во время 1-й фазы с помощью игольчатого электрода, который чрезкожно последовательно вводится к наружным крестцовым отверстиям слева и справа в проекции S2-S4, производится поиск крестцовых нервов, при электростимуляции которых происходит наиболее выраженное сокращение наружного сфинктера и мышц промежности. При получении выраженного ответа на раздражение переходят к 2-й фазе. При этом игольчатый электрод заменяется на гибкий, который соединяется с внешним переносным электростимулятором. Во время 2-й фазы проводится пробной курс сакральной стимуляции продолжительностью от 1 до 3 недель до получения клинического эффекта. Пациентам с положительной динамикой, уменьшением симптоматики анальной инконтиненции переходят к 3-й фазе лечения - хирургической имплантации постоянного электрода и электростимулятора. Как правило, блок электростимулятора имплантируется в верхнюю часть ягодичной области слева или справа. Интенсивность и режим стимуляции контролируется пациентом с помощью внешнего устройства. На фоне сакральной стимуляции улучшение функции держания колеблется от 44 до 73 % (УД 3а, СР В [42, 55, 63, 65, 82, 83, 94]) .

Частота осложнений при сакральной стимуляции колеблется от 5 до 26 % (УД 2а, СР В [41, 54, 82, 93]). Осложнения, требующие удаление имплантированного стимулятора развиваются достаточно редко (УД 2а, СР В [41, 54, 64, 83, 93]). Наиболее частым осложнением является боль в области установленного электростимулятора. Гнойно-воспалительные осложнения в области импланта отмечается в 5 % (УД 2а, СР В [83]) .

5.7. Комплекс лечебной физкультуры.

ЛФК проводится для укрепления сфинктера, увеличение силы, скорости сокращений и работоспособности мышц тазового дна. Комплекс лечебной физкультуры при недостаточности анального сфинктера разработан и предложен ГНЦ колопроктологии (УД 5, СР D [2, 12]) .

Показания: функциональная и органическая формы недостаточности анального сфинктера, компонент комплексной реабилитации пациентов после пластических операций по поводу недостаточности анального сфинктера. Курс занимает 13-15 дней, и может проводиться в комплексе с электростимуляцией и медикаментозным лечением (УД 3б, СР С [2, 78]) .

Комплекс упражнений: см. приложение №1.

5.8. Герметизирующий анальный тампон.

Применение герметизирующего анального тампона основано на механической герметизации заднего прохода специальным мягким тампоном, вводимого в анальный канал. Тампон имеет два размера – большой (L) и маленький (S). Средняя длительность использования одного тампона составляет 12 часов (УД 1а, СР А [32]).

Показания: недостаточность анального сфинктера 2-3 степени. Анальный тампон применяется как временная мера или как вариант постоянного лечения при невозможности хирургической коррекции анальной инконтиненции.

Противопоказаниями к использованию являются выраженная диарея, кишечные инфекции и воспалительные заболевания толстой кишки и анального канала. У ряда пациентов использование анального тампона вызывает дискомфорт, что является препятствием к его применению (УД 1а, СР А [32]).

При тяжелой степени недостаточности анального сфинктера использование анального тампона позволяет снизить частоту развития мацерации и воспалительных изменений кожи перианальной области (УД 1а, СР А [56, 71]) .

Согласно приказу Минздравсоцразвития анальный тампон относится к перечню специальных средств при нарушениях функции выделения [8] .

6. ХИРУРГИЧЕСКОЕ ЛЕЧЕНИЕ НЕДОСТАТОЧНОСТИ АНАЛЬНОГО СФИНКТЕРА

Вид оперативного вмешательства зависит от величины и локализации дефекта сфинктера, распространенности рубцового процесса. Современная тактика хирургического лечения направлена на восстановление сфинктера заднего прохода местными тканями. При невозможности их использования, близлежащими мышцами. В зависимости от степени поражения запирающего аппарата прямой кишки, величины дефекта анального сфинктера применяются следующие операции: сфинктеропластика, сфинктеролеваторопластика, сфинктероглютеопластика, глютеопластика, грацилопластика (УД 2б, СР В [1, 2, 13, 60]).

6.1. ПОКАЗАНИЯ К ХИРУРГИЧЕСКОМУ ЛЕЧЕНИЮ НЕДОСТАТОЧНОСТИ АНАЛЬНОГО СФИНКТЕРА

Показаниями к хирургическому лечению пациентов с недостаточностью анального сфинктера служит невозможность радикального излечения пациентов с недостаточностью анального сфинктера консервативными методами. Недостаточность анального сфинктера 2 и 3 степени, с дефектом сфинктера размером 1/4 окружности и более, при наличии рубцовой деформации стенок анального канала, нарушении анатомических взаимоотношений мышц запирающего аппарата (УД 4, СР С [1, 2, 13]).

Противопоказанием к хирургической коррекции является поражение отделов центральной и периферической нервной системы, участвующих в иннервации органов малого таза и мышечных структур промежности (УД 5, СР D [2]).

6.2. СФИНКТЕРОПЛАСТИКА.

Показания: Выполняется пациентам с локальными дефектами наружного сфинктера размерами до 1/4 окружности (УД 3а, СР В [1, 3, 13, 60, 102]).

Методика: из рубцовой ткани выделяются концы сфинктера и без натяжения, ушиваются конец в конец. Хорошие результаты лечения возможны только при адекватной мобилизации обоих концов сфинктера.

Хорошие результаты лечения в раннем периоде после операции отмечаются в 31-83% случаев (УД 2а, СР А [3, 35, 37, 39, 43, 50, 68, 73, 81, 87, 92]) . С течением времени, при наблюдении за пациентами в отдаленном периоде, результаты сфинктеропластики ухудшаются (УД 2а, СР А [3, 21, 37, 47, 60, 62]) .

6.3. СФИНКТЕРОЛЕВАТОРОПЛАСТИКА.

Показания. Производится при величине дефекта сфинктера от 1/4 до 1/2 окружности с локализацией по передней или задней полуокружности сфинктера (УД 2а, СР В [44, 1, 9, 13]).

Методика: При расположении дефекта по передней окружности, иссекают рубцовые ткани, выделяют концы сфинктера и передние порции леваторов которые сшивают, с ушиванием раны в продольном направлении.

При расположении дефекта по задней полуокружности так же производится сшивание концов сфинктера и леваторов. Рана ушивается в продольном направлении. Важной задачей при задней сфинктеролеваторопластике является уменьшение аноректального угла (УД 2а, СР В [76, 80]) .

Хорошие отдаленные результаты сохраняются у 33-55% пациентов (УД 2а, СР В [44, 1, 9, 13]).

6.4. СФИНКТЕРОГЛЮТЕОПЛАСТИКА (замещение дефекта коротким лоскутом большой ягодичной мышцы).

Показания: сфинктероглютеопластика производится при величине дефекта сфинктера 1/2 окружности с локализацией его по боковым полуокружностям (УД 3б, СР С [2, 5]).

Методика: производят мобилизацию концов сфинктера из рубцовой ткани. Из ягодичной мышцы выкраивают мышечный лоскут длиной 7-8 см. Свободную и проксимальную часть выделенного мышечного лоскута подшивают к мобилизованным краям анального сфинктера (УД 3б, СР С [12]).

Хорошие и удовлетворительные результаты отмечаются у 61,1% пациентов (УД 3б, СР С [2]).

6.5. ГЛЮТЕОПЛАСТИКА (формирование сфинктера заднего прохода длинными лоскутами большой ягодичной мышцы).

Показания: глютеопластика выполняется при дефекте более ½ окружности сфинктера при тяжелых травматических повреждениях и врожденных аномалиях развития запирающего аппарата прямой кишки в один или несколько этапов. В первом случае одновременно используют мышечные лоскуты обеих ягодичных мышц, во втором поочередно через 4-6 месяцев (УД 3b, CP C [2, 12]).

Методика: производится выделение длинных мышечных лоскутов вдоль хода мышечных волокон из средней и нижней трети большой ягодичной мышцы. Обязательно сохранение сосудисто-нервного пучка. Концы мышечных лоскутов проводятся вокруг прямой кишки через подкожный тоннель, фиксируются к лонным костям, либо сшиваются между собой.

Улучшение функции держания при глютеопластике отмечается в 43-60% случаев (УД 3b, CP C [25, 40, 59, 61]).

6.6. ГРАЦИЛОПЛАСТИКА (формирование сфинктера заднего прохода нежной мышцей бедра).

Показания: Грацилопластика производится при обширных дефектах сфинктера более ½ окружности, при тяжелых травматических повреждениях и врожденных аномалиях развития запирающего аппарата прямой кишки (УД 3a, CP B [9, 10, 11, 13, 23, 27, 58, 79]).

Методика: нежную мышцу мобилизуют от проксимальной трети бедра до ее сухожильного конца, отсекают от надмышелка большеберцовой кости. Обязательно сохранение сосудисто-нервного пучка. Мышцу поворачивают на 180° и проводят через подкожный тоннель вокруг заднего прохода, создавая вокруг него мышечное кольцо. Сухожильный конец нежной мышцы фиксируется к бугру седалищной кости.

Хорошие результаты отмечаются в 50-60% наблюдений (УД 3a, CP B [25, 40, 86]).

6.7. ИСКУССТВЕННЫЙ СФИНКТЕР.

Имплантация искусственного анального сфинктера – вариант хирургической коррекции недостаточности анального сфинктера у больных с рефрактерной инконтиненцией при неэффективности пластики сфинктера другими методами (УД 3b, CP B [51]).

Противопоказания: абсолютными противопоказаниями для этой процедуры являются: наличие гнойных очагов в промежности, болезнь Крона, радиационный проктит, выраженная рубцовая деформация промежности.

Методика: искусственный сфинктер представляет собой циркулярную емкость, сделанную из силикона, которая увеличивается в объеме за счет заполнения жидким гелем. Через отдельные разрезы имплант устанавливается вокруг дистального отдела прямой кишки, отдельно в мягкие ткани имплантируется баллончик с гелем, который с помощью помпы перекачивается между искусственным сфинктером и баллончиком. Методика позволяет пациенту произвольно опорожнять кишечник и задерживать дефекацию. Недостатком метода является высокая частота нагноения раны в области установленного искусственного сфинктера, в результате чего устройство приходится удалять. Частота эксплантации колеблется от 20% до 80% (УД 3a, CP B [3, 17, 22, 66, 100, 101]). При долгосрочных наблюдениях (38 месяцев) положительный результат наблюдается лишь в 19% случаев (УД 4, CP C [28]).

6.8. ИНЪЕКЦИОННЫЙ МЕТОД.

Инъекционный метод применяется для лечения недержания, связанного с недостаточностью наружного или внутреннего сфинктеров (УД 5, CP D [4]).

Методика: инъекция проводится силиконовыми биоматериалами, которые вводятся в проекции дефектов сфинктера или вокруг них в интерсфинктерное пространство либо в подслизистый слой нижеампулярного отдела прямой кишки. При функциональной недостаточности инъекции выполняются в 3-4 точки с целью циркулярной эластичной герметизации заднего прохода. Точность введения достигается с помощью ультразвукового контроля (УД 3b, CP C [93]). Гель, расположенный в тканях дистального отдела прямой кишки способствует увеличению внутрианального давления в покое. Эффект терапии обеспечивается за счет улучшения функции «пассивного» держания. Инъекционная терапия позволяет улучшить функцию держания в течение 12-24 месяцев после

процедуры (УД 3b, СР С [93]). Данный метод способствует улучшению функции держания примерно у 50-56% пациентов (УД 1b, СР В [4, 30, 31, 64, 91, 96]).

7. ЧЕГО ДЕЛАТЬ НЕЛЬЗЯ.

- Выполнять оперативное вмешательство без тщательного объективного обследования больного.
- Выполнять сфинктеропластику при дефекте более $\frac{1}{4}$ окружности сфинктера.
- Выполнять сфинктеролеваторопластику при дефекте более $\frac{1}{2}$ окружности сфинктера.
- Выполнять операцию без достаточных знаний анатомических и функциональных особенностей ЗАПК.
- Выполнять пластические операции вне специализированных центров, хирургами с недостаточным опытом (УД 4, СР С [1,2,13]).

8. ДАЛЬНЕЙШЕЕ ЛЕЧЕНИЕ.

Послеоперационный период складывается из двух этапов.

1. Первый этап 10—15 дней после операции, направлен на профилактику воспалительных явлений в операционной ране, лечение воспалительных осложнений. Следует применять раннее комплексное лечение недостаточности анального сфинктера и обучение пациента лечебной физкультуре во время нахождения в стационаре (УД 5, СР D [1, 13]).

2. Второй этап с 15—17-го дня после операции. Проводятся ЛФК, электростимуляция сфинктера, БОС-терапия запирающего аппарата прямой кишки в течение 10—12 дней.

Адьювантная БОС-терапия после операции улучшает качество жизни оперированных пациентов (УД 3a, СР В [29]). Данный комплекс лечения показан больным с отсутствием или нарушением ректоанального рефлекса, пациентам с периодическими симптомами недержания кала, сохраняющимися после оперативного лечения (УД 3a, СР В [36, 46, 74, 85]) .

ЛФК назначают через 3—4 недели после операции. Общая дозированная нагрузка не должна вызывать чувства болезненности и утомляемости.

Повторное обследование и проведение профилактических курсов лечения проводят один раз в год на протяжении 3 лет с момента операции. При нестабильном эффекте комплекс консервативных мероприятий повторяют каждые 6 месяцев на протяжении 4-5 лет. Как правило, к 3-4 курсу лечения отмечается стабилизация эффекта лечения. Показано наблюдение за больными, перенесшими сфинктеропластику в течение года, сфинктеролеваторопластику – 2-3 лет, создание запирающего аппарата прямой кишки из мышц бедра и ягодичной области - 5 лет (УД 5, СР D [13]) .

9. ПРОГНОЗ.

Применение консервативного лечения у больных с I степенью недержания дает возможность добиться улучшения функции держания у большинства пациентов, при условии повторения курсов лечения. Применение различных видов оперативного лечения в зависимости от степени недостаточности и выраженности рубцовых изменений запирающего аппарата прямой кишки и тканей промежности приводит к улучшению функции держания в среднем у 30-85% пациентов, при условии регулярного проведения консервативного лечения (УД 2a, СР А [1, 3, 13, 35, 37, 39, 43, 50, 68, 73, 81, 87, 92]). Прогностически неблагоприятными факторами хирургического лечения недостаточности анального сфинктера являются выраженные рубцовые изменения промежности и дистального отдела прямой кишки (УД 4, СР С [2]), нейропатии (УД 3a, СР В [61]).

10. ПРОФИЛАКТИКА.

Профилактика недостаточности анального сфинктера заключается в следующем:

1. Улучшение качества акушерских пособий, сокращении послеродовых осложнений. При возникающих акушерских осложнениях показано правильное и своевременное их лечение (ушивание разрывов) и адекватное послеродовое и послеоперационное ведение (УД 3a, СР В [88]).

2. Улучшение качества хирургической помощи больным с заболеваниями анального канала и дистальной части прямой кишки (правильный выбор оперативного лечения; правильная техника выполнения операций (УД 5 , СР D [1,2,13]).

3. Улучшение качества периоперационного ведения пациентов(УД 5, СР D [2]).

ЛИТЕРАТУРА

1. Воробьев Г.И. Основы колопроктологии. М. : Медицинское информационное агентство, 2006. 430 с.
2. Дульцев Ю.В., Саламов К.Н. Анальное недержание. М. : Медицина, 1993. 208 с.
3. Кайзер Андреас М. Колоректальная хирургия. М. : Издательство БИНОМ, 2011. 737 с.
4. Комиссаров И. А. Колесников А.Г. Использование гелевой пластики анального канала у детей с недержанием кала // Российский вестник детской хирургии анестезиологии и реаниматологии. 2011. №4 (7). С. 33-37.
5. Махов Н.И. Восстановление наружного жома прямой кишки и укрепление промежности лоскутами большой ягодичной мышцы // Хирургия. 1976. № 7. С.107-116.
6. Орлова Л.П. Узи-диагностика заболеваний толстой кишки в книге «практическое руководство по УЗИ диагностике» под редакцией В. В. Митькова М. : Видар-М, 2011. С. 331-342.
7. Подмаренкова Л.Ф., Алиева Э. И., Полетов Н. Н., Фоменко О. Ю., Алешин Д. В. Роль функциональных методов исследования запирательного аппарата прямой кишки в выявлении патогенетических механизмов анальной инконтиненции // Колопроктология. 2006. №2 (16). С. 24-30.
8. Приказ Минздравсоцразвития РФ от 28.07.2011 № 823н «Об утверждении классификации технических средств реабилитации (изделия) в рамках федерального перечня реабилитационных мероприятий, технических средств реабилитации и услуг, предоставляемых инвалиду, в целях определения размера компенсации за технические средства реабилитации (изделия), приобретенные инвалидами (ветеранами) за собственный счет, и (или) оплаченные за счет собственных средств услуги по их ремонту».
9. Саидов А.С. Выбор метода хирургической коррекции недостаточности анального сфинктера : сб. науч. работ / Проблемы проктологии. М. : 2002. вып. 18. С. 216-219.
10. Татьянченко В.К., Шурыгин К.В., Гаербекоев А.Ш. Принципы построения программы послеоперационной реабилитации больных с замыкательным аппаратом кишки, созданным из тонкой мышцы бедра / Актуальные вопросы колопроктологии. 1 съезд колопроктологов России. Самара : 2003. С. 370-371.
11. Темелков Т.Д. Пластические и реконструктивные операции на анальном сфинктерном аппарате // Хирургия. 1990. №3. С.73-75.
12. Федоров В.Д., Дульцев Ю.В. Проктология. М. : Медицина, 1984. 384 с.
13. Шелыгин Ю.А., Благодарный Л.А. Справочник по колопроктологии. М. : Литтерра, 2012. 596 с.
14. Agrò E., Campagna A., Sciobica F., Petta F., Germani S., Minerva Z. A. Posterior tibial nerve stimulation: is the once-a-week protocol the best option // Finazzi Urol Nefrol. 2005. № 57(2). P.119-123.
15. Bartlett L. M., Hoots K., Nowak M., Ho Y. H. Biofeedback therapy for faecal incontinence: a rural and regional perspective // Rural Remote Health. 2011. № 11(2). P. 1630.
16. Barucha A.F., Zinsmeister A.R., Locke G.R., Schleck C., McKeon K., Melton L.J. Symptoms and quality of life in community women with fecal incontinence // Clin Gastroenterol Hepatol. 2006. № 4. P. 1004-1009.
17. Baumgartner U. The artificial sphincter: therapy for faecal incontinence // Zentralblatt fur Chirurgie. 2012. № 137 (4). P. 340-344.
18. Berger N., Tjandra J. J., Solomon M. Endoanal and endorectal ultrasound: applications in colorectal surgery // ANZ J Surg. 2004. № 74. P. 71-75.
19. Bliss D. Z., Jung H. J., Savik K., et al. Supplementation with dietary fiber improves fecal incontinence // Nurs Res. 2001. № 50. P. 203-213.
20. Boselli A.S., Pinni F., Cecchini S. et al. Biofeedback Therapy Plus Anal electrostimulation for fecal incontinence: Prognostic factors and Effects on anorectal physiology // World J Surg. 2010. № 34. P. 815-821.
21. Bravo Gutierrez A., Madoff R. D., Lowry A. C., Parker S. C., Buie W. D., Baxter N. N. Long-

- term results of anterior sphincteroplasty // *Dis. Colon Rectum*. 2004. № 47. P. 727–731.
22. Casal E., San Ildefonso A., Carracedo R., Facal C., Sanchez J. A. Artificial bowel sphincter in severe anal incontinence // *Colorectal Dis*. 2004. № 6. P. 180–184.
 23. Chapman A. E., Geerdes B., Hewett P., et al. Dynamic graciloplasty in the treatment of faecal incontinence // *Br. J. Surg*. 2002. № 89. P. 138–153.
 24. Cheetham M., Brazzelli M., Norton C., Glazener C. M. Drug treatment for faecal incontinence in adults // *Cochrane Database Syst. Rev*. 2003. URL: <http://www.uptodate.com/contents/fecal-incontinence-in-adults/abstract/56>
 25. Christiansen J., Hansen C.R., Rasmussen O.O. Bilateral gluteus maximus transposition for anal incontinence // *British Journal of Surgery*. 1995. № 82(7). P. 903-905.
 26. Congilosi Parker S., Thorsen A. Fecal incontinence // *Surg. Clin. North Am*. 2003. № 82. P. 1273–1290.
 27. Corman M.L. *Colon and Rectal Surgery*. Philadelphia : Lippincott, 1984. P.129-134.
 28. Darnis B., Faucheron J. L., Damon H., Barth H. Technical and functional results of the artificial bowel sphincter for treatment of severe fecal incontinence: is there any benefit for the patient? // *Diseases of colon and rectum*. 2013. № 56(4). P. 505-510.
 29. Davis K. J., Kumar D., Poloniecki J. Adjuvant biofeedback following anal sphincter repair: a randomized study // *Aliment Pharmacol. Ther*. 2004. № 20. P. 539–549.
 30. De la Portilla, Vega O., Rada R., Segovia-Gonzales M. M., Cisneros N., Maldonado V. H., Espinosa E. Evaluaton by Three-dimensional anal endosonography of injectable silicone biomaterial (PTQ) implants to treat fecal incontinence: long-term localization and relation with the deterioration of the continence // *Tech. Coloproctol*. 2009. № 13 (3). P. 195-199.
 31. Deli T., Stordal, Vatten G. G., Romundstad P. R., Mevik K., Salin Y., Lindsetmo R. O., Vonen B. Sphincter training or anal injections of dextranomer for treatment of anal incontinence: a randomized trial // *Scandinavian Journal Gastroenterologi*. 2013. № 48 (3). P. 302-310.
 32. Deutekom M., Dobben. Plugs for containing faecal incontinence // *Cochrane Database Syst. Rev*. 2012. URL: <http://www.nice.org.uk/nicemedia/pdf/CG49FullGuideline.pdf>
 33. Dobben A. C., Terra M. P., Deutekom M., Bossuyt P. M., Felt-Bersma R. J., Stoker J. Diagnostic work-up for faecal incontinence in daily clinical practice in the Netherlands // *Neth. J. Med*. 2005. № 63(7). P. 265-269.
 34. Eléouet M., Siproudhis L., Guillou N., Le Couedic J., Bouguen G., Bretagne J. F. Chronic posterior tibial nerve transcutaneous electrical nerve stimulation (TENS) to treat fecal incontinence (FI) // *Int. J. Colorectal Dis*. 2010. № 25(9). P. 1127-1132.
 35. Elton C., Stoodley B. J. Anterior anal sphincter repair: results in a district general hospital // *Ann. R. Coll. Surg. Engl*. 2002. № 84. P. 321–324.
 36. Enck P., Daublin G., Heinrich J., Lubke H. J., Strohmeyer G. Long-term efficacy of biofeedback training for fecal incontinence // *Dis. Colon Rectum*. 1994. № 37. P. 997–1001.
 37. Engel A. F., Kamm M. A., Sultan A. H., Bartram C. I., Nicholls R. J. Anterior anal sphincter repair in patients with obstetric trauma // *Br. J. Surg*. 1994. № 81. P. 1231–1234.
 38. Findlay J. M., Maxwell-Armstrong C. Posterior tibial nerve stimulation and faecal incontinence: a review // *Int. J. Colorectal Dis*. 2011. № 26(3). P. 265-273.
 39. Fleshman J. W., Peters W. R., Shemesh E. I., Fry R. D., Kodner I. J. Anal sphincter reconstruction anterior overlappingmuscle repair // *Dis. Colon Rectum*. 1991. № 34. P. 739–743.
 40. Fleshner P.R., Roberts P.L. Encirclement procedures for fecal incjntinence // *Perspect. Colon Rectal Surg*. 1991. № 4. P. 280-297.
 41. Ganio E., Ratto C., Masin A., et al. Neuromodulation for fecal incontinence: outcome in 16 patients with definitive implant. The initial Italian Sacral Neurostimulation Group (GINS) experience // *Dis. Colon Rectum*. 2001. № 44. P. 965–970.
 42. George A. T., Kalmar K., Sala S., Kopanakis K., Panarese, Dudding T. C., Hollingshead J. R., Nicholls R. J., Vaizey C. J. Randomized controlled trial of percutaneous versus transcutaneous posterior tibial nerve stimulation in faecal incontinence // *British Journal of Surgeri*. 2013. № 100 (3). P. 330-338.







43. Giordano P., Renzi A., Efron J., et al. Previous sphincter repair does not affect the outcome of repeat repair // *Dis. Colon Rectum*. 2002. № 45. P. 635–640.
44. Glasgo S. C., Lowry. Long-term outcomes of anal sphincter repair for fecal incontinence: a systematic review // *Diseases of colon and rectum*. 2012. № 55 (4). P. 482–490.
45. Govaert B., Pares D., Delgado-Aros S., La Torre F., Van Gemert W. G., Baeten C. G. A prospective multicentre study to investigate percutaneous tibial nerve stimulation for the treatment of faecal incontinence // *Colorectal Dis*. 2010. № 12(12). P. 1236–1241.
46. Guillemot F., Bouche B., Gower-Rousseau C., et al. Biofeedback for the treatment of fecal incontinence. Long-term clinical results // *Dis. Colon Rectum*. 1995. № 38. P. 393–397.
47. Halverson A. L., Hull T. L. Long-term outcome of overlapping anal sphincter repair // *Dis. Colon Rectum*. 2002. № 45. P. 345–348.
48. Heymen S., Jones K. R., Ringel Y., Scarlett Y., Whitehead W. E. Biofeedback treatment of fecal incontinence: a critical review // *Dis. Colon Rectum*. 2001. № 44. P. 728–736.
49. Hotouras, Thaha M. A., Allison M. E., Carri, Scott M., Chan C. L. Percutaneous tibial nerve stimulation (PTNS) in females with faecal incontinence: the impact of sphincter morphology and rectal sensation on the clinical outcome // *International journal of Colorectal disease*. 2012. № 27(7). P. 927–930.
50. Jacobs P. P., Scheuer M., Kuijpers J. H., Vingerhotts M. H. Obstetric fecal incontinence. Role of pelvic floor denervation and results of delayed sphincter repair // *Dis. Colon Rectum*. 1990. № 33. P. 494–497.
51. Jarno Melenhorst, Koch S. M., Wim G., Van Gemert, Baeten C. G. The artificial bowel sphincter for faecal incontinence: a single centre study // *Int. J. Colorectal Dis*. 2008. 23(1). P. 107–111.
52. Jensen L., Lowry A. Biofeedback improves functional outcome after sphincteroplasty // *Dis. Colon Rectum*. 1997. № 40. P. 197–200.
53. Karoui S., Savoye-Collet C., Koning E., Leroi A. M., Denis P. Prevalence of anal sphincter defects revealed by sonography in 335 incontinent patients and 115 continent patients // *AJR Am. J. Roentgenol*. 1999. № 173. P. 389–392.
54. Kenefick N. J., Vaizey C. J., Cohen R. C., et al. Medium-term results of permanent sacral nerve stimulation for faecal incontinence // *Br. J. Surg*. 2002. № 89. P. 896–901.
55. Kim J., Shim M. C., Choi B. Y., Ahn S. H., Janq S. H., Shin H. J. Clinical application of continent anal plug in bedridden patients with intractable diarrhea // *Dis. Colon Rectum*. 2001. № 44. P. 1162–1167.
56. King J. C., Currie D. M., Wright E. Bowel training in spina bifida: importance of education, patient compliance, age and anal reflexes // *Arch. Phys. Med. Rehabil*. 1994. № 75. P. 243–247.
57. Kirk P. M., King R. B., Temple R., Bourjaily J., Thomas P. Long-term follow-up of bowel management after spinal cord injury // *SCI Nurs*. 1997. № 14. P. 56–63.
58. Koch S. M., Uludag O., Rongen M., Baeten C. G., Van Gemert W. Dynamic graciloplasty in patients born with an anorectal malformation // *Dis. Colon Rectum*. 2004. № 47. P. 1711–1719.
59. Kong F., Li F., Liu J., Chen Y., Wu Y., Yang X. Gluteus maximus transplantation for fecal incontinence after surgery of high anal atresia // *Zhorgguo Xiu Fu Chong Jian Nai Ke Za Zhi*. 2012. № 26 (5). P. 571–575.
60. Laalim S. A., Hrorra A., Raiss M., Ibnmejdoub K., Toughai I., Ahallat M., Mazaz K. La réparation sphinctérienne directe: points techniques, indications et résultats // *Pan. Afr. Med. J*. 2013. № 14. P. 11.
61. Madoff R. D., Rosen H. R., Baeten C. G., La Fontaine L. J., Cavina E., Devesa M., Rouanet P., Christiansen J., Fauchtron J-L., Isbister W., Kohler L., Guelinckx P.J., Pflhman L. Safety and efficacy of dynamic muscle plasty for anal incontinence: lessons from a prospective, multicenter trial // *Gastroenterology*. 1999. № 116 (3). P. 549–556.
62. Malouf A. J., Norton C. S., Engel A. F., Nicholls R. J., Kamm M. A. Long-term results of overlapping anterior anal sphincter repair for obstetric trauma // *Lancet*. 2000. № 355. P. 260–265.
63. Malouf A. J., Vaizey C. J., Nicholls R. J., Kamm M. A. Permanent sacral nerve stimulation for faecal incontinence // *Ann. Surg.*. 2000. № 232. P. 143–148.

64. Maslekar S., Smith K., Harji D., Griffiths B., Sagar P. M. Injectable collagen for the treatment of fecal incontinence: long-term results // *Diseases of colon and rectum*. 2013. № 56(3). P. 354-359.
65. Matzel K., Kamm M. A., Stoßner M., et al. MDT 301 StudyGroup. Sacral nerve stimulation for faecal incontinence: a multicenter study // *Lancet*. 2004. № 363. P. 1270-1276.
66. Michot F., Costaglioli B., Leroi A. M., Denis P. Artificial anal sphincter in severe fecal incontinence: outcome of prospective experience with 37 patients in one institution // *Ann. Surg.* 2003. № 237(1). P. 52-56.
67. Musial F., Hinninghofen H., Frieling T., Enck P. Therapy of fecal incontinence in elderly patients: study of a home biofeedback training program // *Z. Gerontol. Geriatr.* 2000. № 33. P. 447-453.
68. Norderval S., Oian P., Revhaug A., Vonnen B. Anal incontinence after obstetric sphincter tears: outcome of anatomic primary repairs // *Dis. Colon Rectum*. 2005. № 48. P. 1055-1061.
69. Norton C., Chelvanayagam S., Wilson-Barnett J., Radfern S., Kamm M. A. Randomized controlled trial of biofeedback for fecal incontinence // *Gastroenterology*. 2003. № 125. P. 1320-1329.
70. Norton C., Codi J. D. Biofeedback and/or sphincter exercises for the treatment of faecal incontinence in adults // *Cochrane Database Syst. Rev.* 2012. URL: <http://www.nice.org.uk/nicemedia/pdf/CG49FullGuideline.pdf>
71. Norton C., Kamm M. A. Anal plug for fecal incontinence // *Colorectal Dis.* 2001. № 3. P. 323-327.
72. OCEBM Levels of Evidence Working Group. "The Oxford 2011 Levels of Evidence". Oxford Centre for Evidence-Based Medicine.
73. Osterberg A., Eeg-Olofsson E. K., Graf W. Results of surgical treatment for faecal incontinence // *Br. J. Surg.* 2000. № 87. P. 1546-1552.
74. Pager C. K., Solomon M. J., Rex J., Roberts R. A. Long-term outcomes of pelvic floor exercise and biofeedback treatment for patients with fecal incontinence // *Dis. Colon Rectum*. 2002. № 45. P. 997-1003.
75. Palmer K. R., Corbett C. L., Holdsworth C. D. Double-blind cross-over study comparing loperamide, codeine and diphenoxylate in the treatment of chronic diarrhea // *Gastroenterology*. 1980. № 79. P. 1272-1275.
76. Parks A. G. Anorectal incontinence // *Proc. R. Soc. Med.* 1975. № 68. P. 683-687.
77. Pecl C., Seidl H., Scalercio N., Gundling F., Schmidt T., Schepp W., Labermeyer C. Accuracy of anorectal manometry in patients with fecal incontinence // *Digestion*. 2012. № 86 (2). P. 78-85.
78. Peticca L., Pietroletti R., Ayabaca S.M., Pescatori M. Combined biofeedback, physiotherapy and electrostimulation for fecal incontinence // *Tech. Coloproctol.* 2000. № 4. P. 157-161.
79. Pickrell K.L., Georgiade N., Richard E.F., Morris F. Gracilis muscle transplant for the correction of neurogenic rectal incontinence // *Surg. Clin. Horth. Am.* 1959. № 39. P. 1405-1415.
80. Pinho M., Ortiz J., Oya M., Panagamuwa B., Asperer J., Keighley M. R. Total pelvic floor repair for treatment of neuropathic faecal incontinence // *Am. J. Surg.* 1992. № 163. P. 340-343.
81. Pinta T., Kylanpaa-Back M. L., Salmi T., Jarvinen H. J., Luukkonen P. Delayed sphincter repair for obstetric ruptures: analysis of failure // *Colorectal Dis.* 2003. № 5. P. 73-78.
82. Rasmussen O. O., Buntzen S., Sorensen M., Laurberg S., Christiansen J. Sacral nerve stimulation in fecal incontinence // *Dis. Colon Rectum*. 2004. № 47. P. 1158-1162.
83. Ratto C., Grillo E., Parello A., Petrolino M., Costamagna G., Doglietta G. B. Sacral neuromodulation in treatment of fecal incontinence following anterior resection and chemoradiation for rectal cancer // *Dis. Colon Rectum*. 2005. № 48. P. 1027-1036.
84. Rosen H., Urbarz C., Holzer B., Novi G., Schiessel R. Sacral nerve stimulation as a treatment for faecal incontinence // *Gastroenterology*. 2001. № 121. P. 536-541.
85. Ryn A. K., Morren G. L., Hallbook O., Sjudahl R. Long-term results of electromyographic biofeedback training for fecal incontinence // *Dis. Colon Rectum*. 2000. № 43. P. 1262-1266.
86. Sielezneff F., Bauer S., Bulgare J. C., Sarles J. C. Gracilis Muscle Transposition in the treatment of fecal incontinence // *Int. J. Colorectal Dis.* 1996. № 11. P. 15-18.
87. Sitzler P. J., Thompson J. P. Overlap repair of damaged anal sphincter. A single surgeon_s series

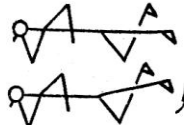



- // Dis. Colon Rectum. 1996. № 39. P. 1356–1360.
88. Staff A., Laine K. Many sphincter injuries are preventable // Tidsskr. Nor. Laegeforen. 2012. №132(21). P. 2364-2365.
 89. Sultan A. H., Kamm M. A., Talbot I. C., Nicholls R. J., Bartram C. I. Anal endosonography for identifying external sphincter defects confirmed histologically // Br. J. Surg. 1994. № 81. P. 463–465.
 90. Sultan A. H., Nicholls R. J., Kamm M. A., Hudson C. N., Beynon J., Bartram C. I. Anal endosonography and correlation with in vitro and in vivo anatomy // Br. J. Surg. 1993. № 80. P. 508–511.
 91. Tjandra J. J., Chan M. K., Yeh H. C. Injectable silicone biomaterial (PTQ) is more effective than carbon-coated beads (Durasphere) in treating passive faecal incontinence—a randomized trial // Colorectal Dis. 2009. № 11(4). P. 382-389.
 92. Tjandra J. J., Han W. R., Goh J., Carey M., Dwyer P. Direct repair vs. overlapping sphincter repair: A randomized controlled trial // Dis. Colon Rectum. 2003. № 46. P. 937–943.
 93. Tjandra J. J., Lim J. F., Hiscock R., Rajendra P. Injectable silicone biomaterial for fecal incontinence due to internal anal sphincter dysfunction is effective // Dis. Colon Rectum. 2004. № 47. P. 2138–2146.
 94. Tjandra J. J., Lim J. F., Matzel K. Sacral nerve stimulation: an emerging treatment for faecal incontinence // ANZ J. Surg. 2004. № 74. P. 1098–1106.
 95. Vaizey C. J., Norton C., Thornton M. J., Nicholls R. J., Kamm M. A. Long-term results of repeat anterior anal sphincter repair // Dis. Colon Rectum. 2004. № 47. P. 858–863.
 96. Vergara-Fernandes O., Valdovinos-Diaz M. A., Hagerman-Ruis G., Salinas-Aragon L. E., Ruis-Campos M., Castilio-Machado W. Improvement of fecal incontinence with silicone implants in patients with internal anal sphincter injury: First report in North America // Revista de Gastroenterol Mexica. 2011. № 76 (4). P. 384-388.
 97. Vitton V., Damon H., Roman S., Mion F. Transcutaneous electrical posterior tibial nerve stimulation for faecal incontinence: effects on symptoms and quality of life // Int. J. Colorectal Dis. 2010. № 25(8). P. 1017-1020.
 98. Wexner S. D., Jorge J. M. Etiology and management of fecal incontinence // Dis. Colon Rectum. 1993. № 36 (1). P. 77-97.
 99. Whitehead W. E., Wald A., Norton N. J. Treatment options for fecal incontinence // Dis. Colon Rectum. 2001. № 44(1). P. 131-144.
 100. Wong M. T., Meurette G., Wyart V., Glemain P., Lehur P. A. The artificial bowel sphincter: a single institution experience over a decade // Annals of surgery. 2011. 254(6). P. 951-956.
 101. Wong W. D., Congliosi S. M., Spencer M. P., et al. The safety and efficacy of the artificial bowel sphincter for fecal incontinence: results from a multicenter cohort study // Dis. Colon Rectum. 2002. № 45. P. 1139–1153.
 102. Zorcolo L., Covotta L., Bartolo D. C. Outcome of anterior sphincter repair for obstetric injury: comparison of early and late results // Dis. Colon Rectum. 2005. № 48. P. 524–531.

Комплекс упражнений ЛФК.

И. Исходное положение: лежа на спине, руки вдоль туловища.

- | | | | |
|---|---|---|--------------------------------|
| 1 |  | сжимание ягодиц с одновременным втягиванием сфинктера | 30 раз |
| 2 |  | Поочередное втягивание прямых ног в тазобедренные суставы | по 15 раз каждую ногу |
| 3 |  | Дыхательное упражнение:
вдох
выдох | 2—3 раза |
| 4 |  | Положение «полумост» (в верхней точке максимально сжать ягодицы и втянуть сфинктер) | 10—15 раз |
| 5 |  | Сжимание мяча | 2 раза по 15 с
Отдых 1 мин. |
| 6 |  | Дыхательное упражнение
вдох
выдох | 2—3 раза |

II. Исходное положение: лежа на боку, нижняя рука под головой, нижняя нога согнута в колене, верхняя рука в упоре перед грудью.

- | | | | |
|---|---|--|-----------|
| 1 |  | Поднимание ноги | 10—15 раз |
| 2 |  | Сгибание ноги вперед с последующим отведением ее назад | 10—15 раз |
| 3 |  | Дыхательное упражнение
вдох
выдох | 2—3 раза |
| 4 |  | Одновременное поднятие двух ног | 10—15 раз |

III. Исходное положение: лежа на другом боку.
Повторение упражнений

IV. Исходное положение: лежа на животе, руки под подбородок, ноги прямые

1		Поочередное поднятие прямых ног	По 15 раз каждой ногой
2		Поочередное сгибание ног к животу «по пластунски» (колени не касаются мата)	По 10—15 раз каждой ногой
3		Дыхательное упражнение вдох выдох	2—3 раза
4		Одновременное поднятие двух ног	